ACYCLIA IRIDEREMIA

UND

HEMIPHAKIA CONGENITA.

ZUR LEHRE VON DEN ANGEBORNEN KRANKHEITEN
DES MENSCHLICHEN AUGES,

VON

Dr. F. A. VON AMMON.
M. D. A. D. N.

MIT ZWEI STEINDRUCKTAFELN.

DER AKADEMIE ÜBERGEBEN DEN 2. MÄRZ 1858.

Anatomische Untersuchungen von Missgeburten stossen nicht selten auf einen Keim von (genetischer) Wahrheit, den man im gewöhnlichen Baue des menschlichen Körpers vergebens suchen würde.

H. Callisen.

Die folgenden Blätter besprechen Untersuchungsresultate einiger, entweder anatomisch wenig erforschter, oder überhaupt noch gar nicht beschriebener Bildungsfehler des menschlichen Auges. Es sind das

1) der angeborene Mangel des *Tensor choroideae*, den ich *Acyclia congenita* nenne (*Cyclus*, Kreis, ist die durch den für *Cyclitis* [Entzündung des *Tensors*] von Frankreich aus gebräuchlich gewordenen Namen sich von selbst ergebende Bezeichnung für den *Tensor choroideae*);
2) die *Irideremia congenita*, die angeborne Irislosigkeit, und
3) eine Art der angebornen *Cataract*, dadurch entstehend, dass nur Eine Linsenscheibe im Fötalauge gebildet wird, die hintere.

Ich habe letzteren Bildungsfehler *Hemiphakia congenita* genannt (*hemi* halb, und *phacos* die Linse), zu Deutsch „Angeborne Halblinse". Was die vorliegenden Mittheilungen über die angeborene Irideremie betrifft, so wird durch sie die innere Beschaffenheit des Auges bei diesem Bildungsfehler nach anatomischen Untersuchungen etwas weiter besprochen, denn bisher hat man ein irisloses Auge erst Einmal zergliedert (Radius). Die *Acyclia* und *Hemiphakia congenita* sind neue bisher unbekannt gebliebene ophthalmologische Gegenstände. Bewunderungswürdig lehrreich und gesetzlich erscheint die Natur selbst in ihren genetischen Abweichungen, namentlich ist das im Auge der Fall. Viele angeborene Augenfehler, die früher ungelöste Räthsel waren, werden jetzt im Lichte der Entwicklungsgeschichte des Auges genetisch klarer. Durch letztere und ihre physiologische Deutung ist die wichtige Lehre von den Bildungsfehlern des Auges entstanden. Dieser interessante Theil

der Ophthalmopathologie ist aber leider noch immer nicht so gekannt, als es seine Wichtigkeit erfordert, und noch immer werden angeborne, d. h. mit dem Kinde zur Welt gekommene Augenkrankheiten genetisch nicht naturgemäss beurtheilt. Man kann sich von der Ansicht stattgehabter inflammatorischer Einflüsse im Fötalauge während des Uterinlebens nicht losmachen. Nach langjährigen ophthalmologischen Erfahrungen und vielfachen Beschäftigungen mit der Anatomie des gesunden und kranken Auges bin ich zu der wissenschaftlichen Ueberzeugung gekommen, dass die meisten Krankheiten, die bei dem neugebornen Menschen an und in diesem Organe sich darstellen, angeborne, d. h. im Laufe des fötalen Lebens durch Abweichungen von der normalen Entwicklung, nicht durch Entzündung und ihre Folgen oder durch andere Intrauterinkrankheiten entstandene sind. Die Entwicklungsgeschichte des Auges, wenn man sie näher kennt und stufenweise verfolgt, giebt eine Menge von sicheren Anhaltungspunkten, den Ursprung vieler angebornen Augenfehler auf die natürlichste und ungezwungenste Weise zu erklären. Entzündungen im Fötusauge sind höchst selten, das haben mir meine drei Jahrzehnde hindurch mit gleichmässigem Eifer ununterbrochen fortgesetzten anatomischen Untersuchungen von Fötalaugen behufs der Bearbeitung der Entwicklungsgeschichte des menschlichen Auges auf das bestimmteste gezeigt, wenn nicht dafür schon a priori die Ansicht spräche, dass die fötalen Gefässe des menschlichen Auges, die mehr als irgend ein anderer Theil des gesammten Fötalgefässsystems histologisch schaffend und bildend auf alle Organe des Auges einzuwirken haben, eine Disposition zur Entzündung wohl nur in sehr geringem Grade haben können. Eine lange Reihe pathologischer Untersuchungen über das Verhalten des Auges der Neugebornen bei der *Ophthalmia neonatorum* hat mich bereits vor drei Jahrzehnden dasselbe gelehrt; sie sind durch fortgesetzte Forschungen nur bestätigt, nicht widerlegt worden. Die Gelegenheit zu diesen ersten Untersuchungen fiel in die Zeit meiner ärztlichen Bildungsreise nach Frankreich, in die Jahre 1821 und 1822. (Das pathologische Verhalten des Auges und seiner Häute während der *Ophthalmia neonatorum.* Hecker's Annalen, Bd. I. S. 129, und in meiner Zeitschrift

für Ophthalmologie Bd. II. S. 446. „Die rothe Färbung in den Augenhäuten". Arbeiten, die ins Französische und Englische übersetzt wurden. Edinb. med. Journal 1825, Bd. 22. 83. Revue médicale 1825, Juillet. Journal complement. Decbr. 1825.) Ich habe seit jener Zeit nicht aufgehört, die Anatomie des Auges in genetischer, pathologischer und vergleichend-anatomischer Beziehung zu treiben, und in diesem langen Zeitraume habe ich höchst selten, nur ausnahmsweise im Fötalauge bestimmte Entzündungssymptome oder Folgezustände derselben auf den innern Augentheilen gefunden. Die Entwicklungsgeschichte ist bei der genetischen Erklärung der meisten angebornen Augenkrankheiten für den Kenner derselben nach und nach aber immer mehr das ausreichende Licht zur naturgemässen Erklärung geworden; ihre wachsende, wenn auch leider nicht sehr verbreitete Kenntniss hat die pathogenetischen Lücken bereits vielfach ausgefüllt, über die zu verschiedenen Zeiten Himly 1803 (Ophthalmologische Bibliothek Bd. II. S. 198), Saunders 1828 und der Verfasser dieses Aufsatzes 1832 (Zeitschrift für Ophthalmologie von Dr. v. Ammon, Bd. III. S. 89) bei Gelegenheit der aetiologischen Besprechung der angebornen Augenkrankheiten klagten. Möge nur eine wachsende Theilnahme an der Cultur dieses wichtigen Gegenstandes unter den Ophthalmologen nicht verfehlen, da die Ansichten aufzuklären und zu berichtigen, wo sie bei der Würdigung und Deutung angeborner Augenkrankheiten zwischen der Annahme genetischer und pathologischer Factoren leider noch immer unsicher schwanken (v. Gräfe im Archiv für Ophthalmologie II. S. 242)! Die Lehre von den angebornen Augenkrankheiten schreitet zunächst an der Hand der Entwicklungsgeschichte ihrer weiteren Ausbildung auf der schön gefundenen genetischen Basis rüstig entgegen. Dazu mögen auch die folgenden Mittheilungen beitragen, deren interessante Resultate uns anspornen müssen, auch in der pathologisch-anatomischen Durchforschung angeborner Augenkrankheiten nicht müde zu werden. Legt sich auf diesem mühsamen Wege der Naturbeobachtung auch nur langsam Sandkorn zum Sandkorn, so bilden sich doch aus diesen wahre Eck- und Bausteine der Wissenschaft. Der Forschung drängen sich aber auch hier immer neue Gegen-

stände auf. Dahin gehört nach der genetischen Erforschung zunächst die Betrachtung des physiologischen Verhaltens des mit angebornen Bildungsfehlern behafteten Menschenauges, so wie dessen Disposition zum Erkranken herbeigeführt durch seine abnorme Organisation. Die genetischen Betrachtungen der angebornen Acyclie, Irideremie und Hemiphakie auf den folgenden Blättern führen wiederholt auf die Ophthalmogenese zurück. Wenn die Ergebnisse der letztern citirt werden, so ist damit die von mir herausgegebene „Entwicklungsgeschichte des menschlichen Auges, Berlin 1858, H. Peters in 8. Mit 207 Abbild. auf 12 lithogr. Tafeln"; auch im Archiv für Ophthalmologie v. Arlt, Donders und v. Gräfe Band IV. Abth. 1. Berlin, Peters, 1858 in 8. enthalten, gemeint. Ich verfehle ferner nicht den Leser zu veranlassen, fortlaufende Rücksicht auf die Taf. 4 und 5 gegebenen Figuren 1—45 und deren Erklärung zu nehmen, weil nur durch eine solche das richtige Verständniss der dargestellten Gegenstände zu ermöglichen ist. Sie bleiben ohne Illustration dunkel. Von der „Entwicklungsgeschichte des menschlichen Auges" befindet sich unter dem unten verzeichneten Titel eine französische Uebersetzung in dem Jahrgange 1859 der Brüsseler Annales d'oculistique, die auch in einzelnen Abdrücken im Buchhandel erscheint. (Histoire du développement de l'oeil chez l'homme par le Dr. d'Ammon, Médecin du Roi de Saxe etc., Bruxelles 1859 in 8. 12 planches lithographiées.)

I. ACYCLIA CONGENITA.

Im October 1855 starb in Dresden der von Jugend auf sehr schwach- und kurzsichtige, später ganz blinde Herzog. Er ward deshalb in seiner frühesten Jugend Zögling der Dresdener Blindenerziehungsanstalt und ernährte sich, nachdem er das genannte Institut im reiferen Alter verlassen hatte, durch Korbflechten*). Herr Dr. Mischel jun. hatte dem in den letzten Lebensjahren brustkranken Blinden als treuer Arzt, Helfer und Wohlthäter beigestanden. Ich erhielt durch ihn nach dem Tode Herzog's dessen Augen, und sage Herrn Dr. Mischel für diese Gefälligkeit hierdurch meinen Dank. Herzog war aus dem Dorfe Hintergersdorf bei Tharandt im Plauischen Grunde gebürtig. Er war aus einer gesunden Familie. Er und sein älterer Bruder waren aber als Augenkranke geboren. Ich habe in meinen klinischen Darstellungen der Krankheiten und Bildungsfehler des menschlichen Auges im dritten Theil Tafel III. Berlin 1847 in Fol. Fig. 1 und 3 dieses Bruderpaares gedacht, und in Fig. 1 naturgetreu den vorliegenden Fall, den des jüngeren Bruders, während des Lebens abgebildet. Die Abbildung ist dort in folgender Beschreibung S. 9 des genannten Werkes erläutert:

„Die Fig. 1 der dritten Tafel giebt eine Abbildung der Augen des jetzt dreissigjährigen G. Herzog's, der als Versorgter in der Dresdner Blindenerziehungsanstalt sich befindet und an *Microphthalmus* leidet. Herzog hat eine hohe Stirn, sehr hervorstehende Orbitalränder, auf deren Hautbedeckung struppige

*) Dr. Georgi, Direct. Ritter, die Versorgung der Blinden im Königreiche Sachsen. Dresden, H. Kunze, 1851, in 8. Eine für das Blindenwesen höchst wichtige Schrift, die die in Sachsen eingeführte Beaufsichtigung der aus der Blindenanstalt Entlassenen für weitere Kreise empfiehlt.

häufig sich runzelnde Augenbrauen liegen, die auf der Nasenwurzel zusammenstossen (*Synophrys*). Die Augen sind klein; die *Cornea* derselben, um die ein bläulicher Ring geht bei dem Uebergang in die *Sclera*, ist länglich, so dass der Querdurchmesser gegen den Längendurchmesser kleiner erscheint. Die *Iris* ist braun, und zeigt eine, in ihren Kreisen und in der ihr eigenthümlichen Structur nicht sehr ausgebildete, vordere Fläche. Es ist unmöglich, sie ganz genau zu untersuchen, da ein heftiger *Nystagmus oscillatorius* beide Augen anhaltend rotirt. Auf dem rechten Auge ist Linsenkapselstaar, auf dem linken ebenfalls. Hier ist derselbe durch den Herausgeber zu wiederholten Malen durch die *Scleronyxis* im Jahre 1827 zerstückelt worden. Der untere Theil der Pupille ist freier, der obere durch die Staarreste noch verstopft. Am Boden der vorderen Augenkammer liegt seit 13 Jahren ein Stück verdunkelter Linse, ohne dass dieselbe sich verändert oder verkleinert hat. Die Sehkraft ist auf diesem Auge so, dass Herzog grössere Gegenstände, wenn auch mit grosser Mühe, doch erkennen kann.“ Die Augen des älteren Bruders des in Rede stehenden Herzog's, die Fig. 3. Tab. III in demselben Werke abgebildet sind, und der im Blindeninstitut zu Dresden am Typhus starb, hatte ich Gelegenheit zu zergliedern; ich habe a. a. O. Fig. 4 eine Abbildung und folgende Beschreibung gegeben: „Die Form des Augapfels war länglich, der *Nervus opticus* normal im Verhältniss zur Grösse des Auges, die *Sclera* dicker als gewöhnlich, sonst normal, das *Corpus ciliare* oblong, ebenso die *Choroidea* in Bezug auf Farbe, Pigment und Textur. Der Glaskörper war sehr klein und durchsichtig; die Kapsel dick, gelb, lederartig zusammengeschrumpft; von der Linse war keine Spur vorhanden. Die *Corona ciliaris* war sehr dürftig ausgebildet, die *Uvea* nicht sehr pigmentreich.“ Ich trage aus meinem Protokoll über den Befund im anderen Auge Folgendes nach.

„Der *Bulbus* hatte die natürliche Grösse. Die *Cornea* war klein, erschien mehr länglich als rund. Die *Iris* war braun, die Pupille sehr eng, kaum von der Grösse des Kopfes einer grossen Stecknadel; sie stand etwas nach unten und innen. Die *Iris* hatte die etwas längliche Gestalt der *Cornea*, ebenso das kleine und schmale *Ligamentum ciliare*. Die Ciliarfortsätze waren sehr kurz

und dürftig ausgebildet. Die Linse sammt Linsenkapsel sehr klein; jene hell, die Linse in einzelnen Schichten verdunkelt, die mit hellen Lagen abwechselten. Im Centrum lag ein verdunkelter Kern."

Ich war gespannt, mit dem eben gegebenen, sehr dürftigen anatomisch-pathologischen Sectionsbefunde der Augen des älteren Bruders Herzog's die Resultate der genaueren und gründlicheren anatomischen Untersuchung der Augen des jüngeren Bruders zu vergleichen. Hatte sich doch seit jener Zeit meine Kenntniss und Anschauungsweise über die Ophthalmogenese und ihren Zusammenhang mit den angebornen Bildungsfehlern des Auges wesentlich erweitert und berichtigt; war doch mein Auge für die pathologische Untersuchung jetzt gelehriger und geschärfter! War doch der wissenschaftliche Standpunkt der Lehre von der Ophthalmogenese und den angebornen Augenkrankheiten jetzt ein anderer als damals!

AEUSSERE BESCHREIBUNG BEIDER AUGEN.

(Tab. 4. Fig. 1—7.)

Die Untersuchung beider aus der *Orbitis* herausgenommenen präparirten Augen mittelst der Lupe und des Augenspiegels liess bei der kleinen und engen Pupille nichts Anderes wahrnehmen als eine graugelbe hintere Augenkammer, die von der Verdunkelung des Linsensystems auszugehen schien. Auf dem rechten Auge war die gelbe in der hinteren Augenkammer befindliche Färbung stärker als auf dem linken. Die Resultate, welche die anatomische Untersuchung ergab, sind die folgenden. Leider muss ich erinnern, dass die Gestalt und Beschaffenheit der Augenhölen nicht näher untersucht werden konnten; bei der Eigenthümlichkeit der Kopfformation Herzog's und bei der abnormen Gestaltung seiner Augen würden sich wahrscheinlich Fötalzustände derselben gezeigt haben (Entwicklungsgeschichte des menschlichen Auges Tafel 12 und die Erklärungen dazu). Bei künftigen Gelegenheiten werde ich es nicht versäumen, in ähnlichen Fällen, wo die Verhältnisse der Privatpraxis eine Durchsägung und anatomische Untersuchung des Schädels und der Orbitalknochen nicht gestatten, nach Herausnahme der Augen

mittelst weichen Thones die innere Form der Orbita abzunehmen. Man wird durch solche Abformungen der Gestalt der Orbitalhöle manchen Aufschluss über die verschiedenen Zustände derselben erhalten können. Während ich die Muskeln und das Fett von dem rechten Bulbus entfernte, kam ich auf eine sehr dicke Augenkapsel, die ich in Fig. 21 naturgetreu von der innern Seite aus habe abbilden lassen. Es war eine sehr weisse, dicke, sackartige, den Bulbus dicht umschliessende, aber von der *Sclera* sich leicht trennende Membran. Die innere Fläche derselben war sehr glatt und weisslich glänzend und hatte den Charakter einer fibrösen Haut; die äussere war rauh; sie hatte nach hinten eine runde Oeffnung, da wo sie den Sehnerven umgab (*a*), nach vorn (*bbbb*) verlor sie sich überall an die Muskelansätze, und hatte hier deshalb ein gezahntes Aussehen, weil die Muskelendigungen hier dicht von dem Rande der ausgezackten Tenon'schen Kapsel, der sich um jene herumlegte, umschlossen waren; die dicke Kapsel schloss das Auge dicht als wahre Hülle, namentlich in der Mitte der *Sclera* ein. Das Auge selbst liess sich leicht aus ihr ausschälen. Ich habe die Augenkapsel (Tenon'sche Membran?) nie so stark, so bestimmt kapselartig gebildet und membranös sich ausbreitend, wie in diesem Falle, gefunden. Dieselbe war auf dem Durchschnitte in der Mitte am dicksten, nach vorn und hinten dünner. Die Muskeln des Auges waren gut ausgebildet sowohl hinsichtlich ihrer Grösse als hinsichtlich ihrer Muskulatur; ihre tendinösen Insertionen waren schmal und in ihren Fibern sehr fein; die Muskelbäuche hatten auf dem Durchschnitte eine mehr runde als breite Gestalt, offenbar also einen fötalen Anstrich. Das normal gebildete Orbitalfett war in nicht grosser Menge vorhanden, und zum grössten Theil wie beim Fötus im hintersten Abschnitte der Orbita, nicht lateral, gelegen. Am linken Auge war die Scleralhülle (Tenon'sche Membran?) auch vorhanden, jedoch dünner und nicht so ausgebildet als am rechten Auge; sie war mehr aus einzelnen Schichtentheilen zusammengesetzt und nicht bestimmt kapselartig gebildet und gestaltet. Die Figuren 1—7 geben genaue, mit dem Zirkel in der Hand von Herrn Krantz in Dresden gezeichnete, und von mir wiederholt mit demselben Instrument geprüfte naturgetreue Abbil-

dungen der beiden Augen. Ich habe aus diesem Grunde keine Messungen hinzugefügt; wem an diesen gelegen ist, der kann sie an den Zeichnungen mit der vollen Zuversicht nehmen, als geschähe dieses an den frischen Augen selbst.

Fig. 1. Man sieht das linke Auge in seiner natürlichen Orbitallage; Muskeln, Fett, Bindehaut und Tenon'sche Kapsel sind von ihm entfernt. Nach vorn ist dicht hinter der Vereinigungsstelle von *Sclera* und *Cornea* der Rand der hier abgeschnittenen *Conjunctiva oculi* sichtbar; die *Cornea* ist flach, die *Iris* tritt stark in die vordere Kammer. Der *Bulbus* endigt nach unten zuckerhutartig, zur Seite tritt das dicke Sehnervenneurilem kolbig in die *Sclera*; es hat eine tiefe Falte vor seiner Vereinigungsstelle mit der *Sclera*. Diese Scleralgegend des Auges hat etwas abnorm Eigenthümliches, was daher kommt, dass die Insertionsstelle der Sehnervscheide in die *Sclera* breiter und mehr lateral als gewöhnlich ist.

Fig. 2. Dasselbe Auge ist nach rechts umgedreht, also auf die in Fig. 1 sichtbare Seite gelagert, gezeichnet, die entgegengesetzte Seite kommt dadurch zum Vorschein; was in Fig. 1 oben lag, liegt in Fig. 2 unten, und das Untere oben. Die hintere Scleralgegend sammt der seitlichen Insertion des *Nervus* kommt jetzt zu einer anderen Anschauung. Das Zuckerhutende der *Sclera* ist oben sichtbar.

Fig. 3. Seitliche Ansicht desselben Bulbus. Derselbe ist auf die *Cornea* gelegt abgebildet; der *Nervus opticus* ist von der *Sclera*, in die er in einen stumpfen Winkel tritt, nach oben hin abgezogen dargestellt. Man sieht dadurch nur noch deutlicher den schrägen seitlichen Eintritt seines Neurilem's in die *Sclera*. Unter dieser Vereinigungsstelle ist eine Linearnarbe in der *Sclera* sichtbar, das *Sclerocolobom*. Es ist dasselbe mit den Rändern, nach innen eingezogen, und bildet hier eine grubenförmige Linearvertiefung. (Vergl. Fig. 29 und die Beschreibung.)

Fig. 4. Ansicht desselben Auges von vorn. Man sieht die *Sclera* mit der *Cornea*, wie sie in der Augenlidspalte liegen. Die *Cornea* ist länglich, die *Iris* ebenfalls, die Pupille rund. Die *Conjunctiva Sclerae* ist vorn abgeschnitten

und deshalb nur theilweise zu sehen. Links zur Seite und abwärts ist ein Theil des nach hinten liegenden Sehnerven sichtbar, dessen Verbindungsstelle mit der *Sclera* bei dieser Lage des *Bulbus* durch diesen gedeckt ist, und deshalb nicht zur Ansicht kommt. Die Figuren von 5, 6, 7 geben verschiedene Ansichten des rechten Auges.

Fig. 5. Das rechte Auge in seiner normalen Lage. Der Sehnerv, der tief in der *Orbita* abgeschnitten ward, erscheint deshalb sehr lang und hatte ohne Zweifel einen sinuösen Verlauf, welcher an den Fötalzustand erinnert. An seiner Insertionsstelle an der *Sclera* ist er auch ziemlich dick, jedoch weniger, als das am linken Auge der Fall war. Die Insertionsstelle ist schräg, die *Sclera* zur rechten derselben nicht so nach hinten ausgebaucht, wie es am linken Auge der Fall ist, also nicht zuckerhutartig geformt. Die *Cornea* ist flach, die *Iris* ragt stark in die vordere Augenkammer. Die *Conjunctiva sclerae* ist sichtbar, aber nach unten in ihrer weitern Ausbreitung hin abgeschnitten. Der *Bulbus* hat auch eine Fötalform, jedoch aus späterer Fötalzeit als das linke Auge (Fig. 1). Wenn dieses die Gestalt aus dem dritten und vierten Monat zeigt, hat das rechte Auge (Fig. 5) die aus dem vierten und fünften.

Fig. 6. Dasselbe Auge von der Seite gesehen, das in Fig. 5 rückwärts lag. Der Sehnerv ist vom Auge nach oben hin geschoben gezeichnet; man sieht auf die Lateralseite der *Sclera* und gewahrt in ihr eine deutliche Narbenstelle in der *Sclera*; es ist ein Rest des früheren Fötalspaltes (*Sclerocolobom*) in der *Sclera*.

Fig. 7. Vordere Ansicht desselben Auges, als läge es normal in seiner *Orbita*. Die *Cornea* und die *Iris* erscheinen länglich, die Pupille rund. Die *Conjunctiva bulbi* ist in kurzem Abstande von der *Cornea* abgeschnitten.

ANATOMISCHE UNTERSUCHUNG BEIDER AUGEN.

A) LINKES AUGE.

Bei dem in den Aequator der *Sclera* des linken Auges fallenden Durchschnitt (Fig. 8 und 9) floss eine nicht unbedeutende Menge seröser Flüssig-

keit aus, die leider für die nähere Untersuchung verloren ging. Die wenigen Tropfen, die an meinen Fingern hängen blieben, waren hell, wässerig, aber doch klebrig. Ich vermochte anfangs nicht mit Bestimmtheit den Sitz derselben genau anzugeben, bin aber später zu der Einsicht gelangt, dass sie die Räume ausgefüllt hatte, die zwischen der Netzhaut und der *Hyaloidea,* und zwischen den getrennten Netzhautlamellen selbst vorhanden waren. Der vordere Theil der in ihren Schichten vielfach getheilten Netzhaut (Figg. 8, 9) fluctuirte inmitten der Cavität des Auges, so dass zwischen der hinteren Fläche der Netzhaut und der vorderen der *Choroidea* ein mit Flüssigkeit erfüllter Raum sich befand (Fig. 8). Auf der *Choroidea* lag ein anderer Theil der lamellirten *Retina* dicht auf. Zwischen diesen getrennten beiden Theilen der Netzhaut lag strangartig ein fadenförmiges Gebilde, das ich für die *Arteria centralis* hielt. Mikroskopische Untersuchungen erwiesen, dass der Strang der Arterie gänzlich obliterirt war, und es zeigte sich derselbe sehr flach und beim Durchschnitt war keine Spur eines Kanales in demselben (Fig. 10) zu gewahren. Bei näherer Betrachtung der Netzhaut stellte sich heraus, dass neben jenem, als die *Arteria centralis* erkannten dicken Faden, der im Grunde des Auges aus der Vereinigungsstelle des Sehnerven mit der *Sclera* in dessen Mitte in einer knieförmigen Biegung sich gelöst hatte und seitwärts (Fig. 9) in die Schichten der Netzhaut sich verlor, noch viele andere ähnliche Stränge lagerten, wie wir sie in Fig. 8 und 9 abgebildet sehen, und die sich bei weiterer Nachforschung als verdickte und obliterirte Verzweigungen der Centralarterie erwiesen; es war sonach in diesem Auge das gesammte Centralgefässsystem verödet. Im vorderen Segmente des Auges lag der sehr kleine platte Glaskörper sammt der sehr kleinen Linse (Fig. 12). Er war auf der hinteren der *Retina* zugekehrten Seite sehr gefaltet, sein Längendurchmesser war sehr klein, für seine Grösse war er sehr breit. Die den Glaskörper umgrenzende und constituirende *Hyaloidea* war sehr dick und hatte viele Falten; wenn der Glaskörper eine Zeit lang an der Luft lag und trocknete, so erschien er als ein Conglomerat einzelner Kugelsegmente, die aber nach innen zusammenhingen, und deren Gesammtlage in Fig. 11 angedeutet ist, welche den Glas-

körper von seiner hinteren Seite darstellt. Auf dem Glaskörper lag an der gewöhnlichen Stelle die Linse (Fig. 12). Diese war sehr klein, oblong, dünn, und war an dem Rande und auf einem Theil des vorderen Randes mit einer Menge kleiner runder Körper besetzt, die sich als kalkhaltig zeigten. Die Linsenkapsel war isolirt nicht zu unterscheiden; sie war zu innig mit dem Linsenkörper selbst verwachsen. Bei einem vorsichtigen Versuch, die kleine Linse vom Glaskörper zu entfernen, zeigte sich, dass sie ringsum an ihrem Rande an den Glaskörper mit vielen Fäden angeheftet war. Nur wo ich einige derselben zerrissen hatte, war es möglich, die Linse seitlich etwas vom Glaskörper zu heben (Fig. 25 und 26). Man konnte dann ihr Verhältniss zur *Fossa hyaloidea* gewahren. Sie war auf der hintern Fläche durch eine Menge feiner Fäden mit der *Fossa hyaloidea* eng verbunden. Diese war zusammengeschrumpft in ihrem Durchmesser und mit Ausschwitzungen bedeckt, sehr flach und sehr klein (Figg. 25, 26). Der Glaskörper selbst war undurchsichtig, in eine gelbliche Masse verwandelt, die beim Trockenliegen sich verkleinerte und bei der mikroskopischen Untersuchung eine faltige Metamorphose zeigte. Die *Corona ciliaris* war normal beschaffen und rund. Die Linse lag mit ihren Rändern tiefer als der obere Rand des Glaskörpers, also fötal; auch war der *Canalis hyaloideus* nicht geschlossen. Sie hatte die in Fig. 12 gegebene Grösse, war bräunlich, scheibenartig gestaltet, sehr dünn (Fig. 25, 26). Die *Choroidea* sammt den Ciliarfortsätzen und der *Iris* liessen sich leicht von der innern Fläche der *Sclera* ablösen (Fig. 14). Die Ciliarnerven, soweit sie auf der innern Fläche der *Sclera* verliefen, waren breiter als gewöhnlich und hingen sehr fest mit der innern Fläche der Oeffnungen der *Sclera* zusammen. Die meisten Ciliarnerven waren sehr dünn. Die *Foramina sclerae* mehr oblong als rund. Die mikroskopische Untersuchung der ersteren liess nichts Abnormes wahrnehmen. Die Ciliargefässe waren ebenfalls sehr fein und wie schmal gedrückt. Die *Choroidea* war auf der der *Sclera* zugewendeten Seite sehr glatt, und waren die dort lagernden Gefässe alle blutleer und sehr comprimirt; der *Tensor choroideae* war nicht vorhanden. Es ging die *Choroidea* auf der äussern Fläche unmittelbar in die *Iris* über, so jedoch, dass diese tiefer lag als der

äussere Choroidealrand (Fig. 13). Derselbe war ohne alle und jede Erhabenheit, lag flach, glatt, und endete ohne jede Tensorandeutung in eine zirkelförmige lineare Einbiegung in den Ciliartheil der *Iris* übergehend. Diese war ganz glatt ohne alle Zeichnung. Die Pupille war in ihren Rändern, die schwarz erschienen, ohne Ausschwitzungen und rund.

Die Untersuchung des vorderen Segments des Auges, aus dem *Iris* und *Choroidea* entfernt waren, also der *Sclera* und *Cornea,* ergab Folgendes: (Auch die Abbildungen dieser Organe (Figg. 13, 14) sind wie alle Zeichnungen mit dem Zirkel in der Hand nach der Natur entworfen.)

Die äussere Fläche des vorderen Segmentes zeigte eine kleine, flache, längliche *Cornea.* Der *Annulus conjunctivae* war weder gross, noch ausgebreitet. Die Wölbung der Hornhaut war gering. An dem innern Durchschnittsrande (Figg. 15, 16) des Segmentes bemerkte man keine Randerhabenheit am Uebergang von der *Sclera* zur *Cornea.* Es fehlte dieselbe auf der innern Seite an der *Sclera*, vor dem Zusammenhang derselben mit der *Cornea,* wie sie im Auge des Erwachsenen vorzukommen und wie sie im menschlichen Fötalauge der Bildung des *Tensor choroideae* vorauszugehen pflegt (Entw. des Auges Taf. 9. 7). Die hintere Fläche der *Cornea* zeigte auf der *Descemet*'schen Haut, wie gewöhnlich, einzelne Rinnen; diese Membran ging aber nur bis gegen den Hornhautrand und endete dicht vor demselben; es war beim Uebergang gegen den Ciliarrand der *Iris* hin durchaus keine Spur von einem Uebertritte derselben in ein *Ligamentum pectinatum Iridis* vorhanden; auch war kein *Schlemm*'scher Kanal aufzufinden, auf der Sclero-Corneal-Durchschnittsfläche des vorderen Segmentes (Fig. 15). Vgl. Entwicklungsgeschichte des Auges Taf. 9. 10. Die *Sclera* war in ihrer ganzen Ausbreitung sehr dünn, was sich auf dem Durchschnitt (Figg. 15. 16. 17. 18) am bestimmtesten erkennen liess. Die *Cornea* erschien bei dem Uebergange in die *Sclera* ebenso dünn wie diese, in ihrer Mitte aber war sie dicker als in den Seitentheilen gegen die *Sclera* hin (Figg. 15. 16). Die Netzhaut war an der Eintrittsstelle des *Nervus opticus* und in den Umgebungen desselben auf der innern Fläche gegen die Augencavität hin dachartig erhaben, und in ihren einzelnen Haut-

schichten verdickt und bei vorhandenen Intervallen in oder zwischen denselben vielfach lamellirt. Einzelne dieser Lamellen an der Luft getrocknet zerbröckelten sich, andere rollten sich auf, wie die Hyalinhäute beim Trocknen es zu thun pflegen (Fig. 23. *a* und *b*). Die mikroskopische Untersuchung liess in den einzelnen Schichten einzelne Retinalelemente deutlich erkennen; so sah ich in einer Retinallamelle die kugelförmige Schicht wohl erhalten, ich sah ferner deutlich die konischen Körper auf einer andern Schicht, und die optischen Fasern traten ebenfalls auf einer dritten Schicht als einzelne etwas verdickte und varicöse Fasern hervor. Auf der Austrittsstelle der optischen Fasern aus dem *Nervus opticus* auf und in die *Retina* war ein knopfförmiges (Fig. 17. *f* und Fig. 18) Conglomerat vorhanden, ein *Tuberculum foetale retinae;* eine sogenannte blinde Stelle war nicht gebildet; denn die dicke gefaltete knopfförmige Netzhaut deckte die innere Verbindungsstelle vom Kopf des *Nervus opticus* mit der *Retina,* und die Uebergangsstelle der *Sclera* in die Scheide des *Nervus opticus,* und war anders als gewöhnlich (Figg. 17 und 18) gebildet. Nachdem ich aus dem hintern Segment der *Sclera* die *Retina* und *Choroidea* entfernt hatte, durchschnitt ich, um die Insertion des Neurilem's des *Nervus opticus* in die *Sclera* genauer kennen zu lernen, vom *Nervus opticus* aus das hintere Segment des Auges durch einen Longitudinalschnitt, wobei sich Folgendes ergab, was in den Figg. 17. 18 naturgetreu durch die Loupe vergrössert abgebildet ist. Die *Sclera* ist ausserordentlich dünn, und an der Stelle des früheren Scleralspaltes dünner als an der übrigen Membran (Fig. 17). Die Insertion des *Nervus opticus* ist schräg; dieser auf dem Durchschnitt gut ausgebildet und an seinem Kopfende nicht so breit als gewöhnlich. Die äusserlich sichtbare grosse Breite, die dem Ganzen ein kolbiges Ansehen giebt, das in den Abbildungen von Fig. 19 bis Fig. 20, welche die natürliche Grösse darstellen, noch mehr hervortritt, rührt daher, dass die fibröse Scheide der optischen Nervenmasse sehr weit von dieser absteht, so dass ein Zwischenraum zwischen beiden *g* mit *cd* namentlich gegen die *Sclera* hin vorhanden ist; in diesem lag eine grosse Menge Bindegewebe, Das Ende der Masse des *Nervus opticus* erscheint an seiner intraocularen Stelle seitlich erhaben und knopfartig (Fig. 18 *a*). Zwischen *c* und *d* und zwischen *e* und *f* waren an

der Endigungsstelle des *Nervus opticus* kleine Netzhautblätter vorhanden, die das intraoculare Ende des Kopfes des *Nervus opticus* auf der Berührungsstelle mit der Netzhaut verdeckten.

Die Gestalt des *Nervus opticus* in dem Orbitalraum kurz vor seiner Verbindung mit dem *Bulbus* betreffend, so war sie eine fötale, d. h. der Nerv zeigte eine nicht unbedeutende Sinuosität, die aber grösser war, als die in der neuern Zeit durch Arlt's Forschungen an gefrorenen Köpfen auch bei Erwachsenen als normal constatirte. (Entwicklungsgeschichte des Auges Taf. 8. 1. und die Erklärung.)

B) RECHTES AUGE.

Das rechte Auge (Figg. 5. 6. 7) theilte ich in der Aequatorgegend der *Sclera* in zwei Theile; es floss eine seröse, klebende Flüssigkeit aus, die auch hier aus dem Raume, der zwischen der Netzhaut und der *Hyaloidea* lag, hervorkam. In dem vorderen Segment blieb nach geschehener Trennung der *Sclera* ein weissliches Conglomerat hängen, in dessen Mitte die aus dem hintern Segment hervorstehende *Arteria centralis* sass; beim Abziehen der beiden Segmente von einander blieb die *Arteria centralis* in dem hinteren Segment fest sitzen (Fig. 23. *a*). Aus dem vorderen Segment zog ich das weisse Conglomerat hervor, und erkannte nun die Linse und den kleinen Glaskörper (Fig. 24). Auf der vorderen Fläche desselben befand sich eine grössere Menge Gerinsel, das namentlich in den Falten der *Corona ciliaris* sich abgelagert hatte. Die vordere etwas gefaltete und verdickte Kapselwand war mit vielen dünnen Fäden an der *Uvea* angeheftet, die beim Abziehen, jedoch erst nach wiederholten Versuchen, zerrissen; sie selbst riss ebenfalls, war dick, hing an vielen Stellen breit mit dem Linsenkörper zusammen, der verhältnissmässig klein, von bernsteinartiger Farbe und sehr hart war, und mehr scheiben- als linsenförmig erschien. Der Glaskörper war kleiner als auf dem linken Auge (vergl. Fig. 24 und Fig. 12), er hatte eine zusammengedrückte Form, war breiter als er tief war, zeigte nach hinten keine Wölbung, sondern war dort eingezogen, faltig, abgeplattet, fötal. Seitlich unten erschien ein deutliches kleines *Colobom*. Die *Hyaloidea* war sehr

dick, der Inhalt des Glaskörpers gelb inspissirt, fettig metamorphosirt. Die *Hyaloidea* hatte auf der hintern Fläche des Glaskörpers eine grosse Menge Einbuchtungen, ganz wie der Glaskörper des rechten Auges (Fig. 11); da diese sehr tief gingen, so erschien dasselbe, ähnlich dem Glaskörper auf dem rechten Auge, auf seiner hintern Fläche sehr faltenreich. Man sah den Kanal deutlich, in dem die *Arteria centralis* gesessen hatte. Die Linse sammt Linsenkapsel, die beide innigst verbunden waren, bildeten ein klappenförmiges Conglomerat, das sich von dem Glaskörper sehr schwer und nur theilweise trennen liess. Als es gelungen war, sie von dem Glaskörper abzuziehen und wie einen Deckel aufzuheben (Figg. 25. 26), sah man, dass sie nicht bloss in der äussern Peripherie der *Corona ciliaris*, sondern auch im Bereich der *Fossa hyaloidea* überall mit dünnen plastischen Fäden verbunden war. In der vorderen Augenkammer lag ein Depot. Unter dem Mikroskop zeigte dasselbe Fettkügelchen, Epithelialschollen, kleine Pigmentbrocken, aber keine Spur von Linsenmasse. Die *Cornea* war sehr abgeflacht wie auf dem linken Auge. Die *Conjunctiva corneae* erschien dick, löste sich leicht ab und zeigte unter dem Mikroskop eine grosse Menge grosser Epithelialzellen. Der *Annulus conjunctivae* war sehr entwickelt; er bildete eine dicke Wulst, die ringförmig die *Cornea* umzog. Auf der hinteren Fläche der *Cornea* erschien die *Descemet*'sche Haut faltig; diese Membran endigte mit scharfem Rande vor dem Cornealübergange in die *Sclera*, also wie auf dem rechten Auge, fötal (Entw. des Auges Taf. 9. 7, 10 und die Erklärung). Die mikroskopische Untersuchung der *Descemet*'schen Haut zeigte die schönsten Epithelialzellen, und hinter der *Descemet*'schen Schicht lag gleich die *Cornea propria*; diese war aber sehr fein. Auf dem Durchschnitte erschien die *Cornea* dünn, in der Mitte etwas dicker, dünner aber in der Zusammenhangsstelle mit der *Sclera*, wie die Fötalcornea. Ein *Circulus venosus* war auf dem Durchschnitte der Vereinigungsstelle von *Sclera* und *Cornea* auch hier nicht vorhanden. Die vordere Fläche der *Iris* hatte dieselbe glatte strukturlose Beschaffenheit wie auf dem linken Auge. Die Farbe war zimmtbraun. Das Uvealpigment war sehr hell; gegen das Licht gehalten war das Irisparenchym sehr durchsichtig. Die Ciliarfortsätze waren dürftig ausgebildet, kurz und sehr gekräuselt und in ihrem Verlauf spiral gedreht. Es

war kein *Tensor choroideae* vorhanden. Die Gegend der *Choroidea*, wo derselbe zu liegen pflegt, war auch auf diesem Auge glatt, und liess sich leicht an dem vordern Sclero-Cornealsegment von der Vereinigungsstelle dieser beiden Häute trennen, die keinen Vorsprung auf der innern Fläche zeigten, sondern glatt in einander übergingen (Fig. 22). Die *Sclera* erschien in dem hintern Segment, nachdem *Retina* und *Choroidea* aus demselben entfernt waren, dünn wie in dem linken Auge. Sie zeigte sich an der Stelle des Spaltes in grösserem Umfange sehr zart, und inmitten dieser Stelle unterschied man das *Colobom* der *Sclera* als eine lineare schmale Narbe (Fig. 29). Nebenbei lag die Insertion des *Nervus opticus*. Diese ganze intraoculare Stelle war in ihrer Gestalt proportionell sehr klein aber rund (*Micropyle optica congenita*). Es war eine fötale Protuberanz der *Sclera* nach hinten, wie sie im linken Auge gefunden wurde, nicht vorhanden. Die Colobomnarbe lag schräg im Verhältniss zur Insertionsstelle des *Nervus opticus*. Die *Choroidea* war in den hintern zwei Dritteln bis einige Linien gegen die Ciliarfortsätze hin sehr dick (Fig. 27). Ihre der *Retina* zugekehrte, also innere Fläche, die von letzterer genau und fest begrenzt wurde, war von einer trocknen Schicht körniger Substanz belegt. Dieselbe hatte eine bräunlich-gelbe Zimmtfarbe, war auf der Oberfläche wie von gestossenem Zucker gebildet, war fest in dieser Schicht und noch fester abwärts gegen die *Choroidea* selbst zu. Diese Schicht lag fest an der *Choroidea* an und liess sich schwer von ihr trennen. Die *Choroidea* selbst war da, wo jene Masse lag, sehr dünn, durchsichtig, hell; auf der äussern Fläche war sie sehr glatt, auf der innern Seite mit einzelnen vertrockneten Hyalin-Schuppen besetzt. Die Netzhaut war dick, undurchsichtig, und an der Stelle des blinden Fleckes schräg erhaben und diesen gänzlich deckend: sie bildete hier eine Art Dach, das sich hoch erhob und dann schnell sich seitlich abflachte. An der Stelle des blinden Fleckes befand sich die *Arteria centralis*. Sie war von ziemlicher Länge, an der Ursprungsstelle dünner als in ihrem Verlauf; sie nahm in diesem zu und schloss sich oben in einen Kolben (Fig. 23. *a*). Bei der näheren anatomischen Untersuchung der Netzhaut an der erhabenen Stelle zeigte sich, dass dieselbe aus mehreren Schichten bestand, die man in kleinen einzelnen Theilungen nach und nach mittelst der Pinçette weg-

nehmen konnte. Ich nahm in Stücken diese einzelnen Retinalblätter weg, und als ich die Hälfte derselben entfernt hatte, zeigte die Retinalgegend die in Fig. 23. *b* gegebene Ansicht. Als ich auf die letzte Schicht der Netzhaut kam, und diese entfernen wollte, ergoss sich aus einer zerrissenen Stelle derselben eine seröse, helle Feuchtigkeit in geringer Menge, und ich fand bei weiterer Untersuchung zwischen der hintern Fläche dieses Retinalblattes und der vordern Fläche der *Choroidea*, da wo sie der *Retina* anlag, eine Höhle, der Sitz jener serösen Feuchtigkeit. Diese Höhle hatte zur Basis die Stelle der *Sclera* und der *Choroidea*, die in früher Zeit einen Fötalspalt hatte und von der die *Sclera* als Sclerocolobom eine Einbiegung nach innen machte, die sich sonach nicht auf die gewöhnliche Weise durch Anlegung und Verschmelzung der Ränder, sondern durch Einbiegung derselben nach innen verklebt hatte. Die *Choroidea* war an dieser Stelle sehr dünn und mit der nach innen eingebogenen Raphe der *Sclera* so verwachsen, dass ich nicht im Stande war, mit Bestimmtheit darzuthun, ob an dieser Stelle die *Choroidea* Spuren eines Fötalspaltes zeigte. Ich konnte keine wahrnehmen. Wohl aber sah ich mit Bestimmtheit, dass an dem Scleralcolobom, und zwar aussen an der Scleralseite, grössere Venenstämme lagen, die in frischem Zustande dieser Stelle eine bläuliche Farbe gaben. Man konnte selbst später, nachdem das Auge in Spiritus gelegen hatte, wenn man die Scleralstelle gegen das Licht hielt, die Venenverzweigung deutlich in derselben erkennen.

GENETISCHE BETRACHTUNGEN UND DEUTUNGEN.

Werfen wir auf die eben gegebene anatomische Untersuchung der zwei acyclischen Augen einen Rückblick, so ergiebt sich, dass die Befunde derselben in folgender Ordnung sich darstellen:

1) Es sind Bildungshemmungen vorhanden, und
2) Pathologische Metamorphosen und Produkte.

Betrachten wir dieselben einzeln genauer.

1. BILDUNGSHEMMUNGEN.

Es gehört der dünne Zustand einzelner Augenmembranen in dem vorliegenden Falle zu der Art von Entwicklungshemmungen, wo einzelne Häute bei sonst vollendetem anatomischen Wachsthum in Lage und Ausbreitung, hinsichtlich ihrer parenchymatösen Entwicklung auf einer frühen Stufe der Ausbildung stehen geblieben sind. Wir sehen dies bei der *Cornea, Sclera,* der Scleralhülle des *Nervus opticus* und der *Iris,* welche Membranen alle dünner als gewöhnlich sind, in ihrer normalen Farbenbeschaffenheit (*Sclera* und *Iris*) Manches vermissen lassen, und offenbar nicht den ihnen zukommenden vollendeten histologischen Charakter haben. Die Natur hat hier den ersten Theil des Wachsthums erfüllt, sie hat die Erzeugung von Zellen und die Anlegung neuer Zellen und die Vergrösserung der angelegten bewirkt; aber die Zellenumwandlung in die jedem Organe eigenthümlichen Strukturelemente, die histologische Metamorphose, die ist nicht oder doch sehr mangelhaft geschehen, wahrscheinlich in Folge unterbliebenen Hinzutrittes der nothwendigen Menge arterieller Gefässe, dieser Vermittler vollendeter Ausbildung der einzelnen Organgewebe (Entwickl. des Auges S. 4). Die Dünnheit der *Sclera* ist in dem vorliegenden Falle genetisch durch den Fötalzustand der *Sclera* in der Periode zu deuten, wo diese Membran überhaupt, namentlich aber in ihrer zweiten äussern weichen Schicht, noch kein festes Bindegewebe hat, das mit reichlichen Netzen, feinen elastischen Fasern vergesellschaftet, die Scleralstructur bildet, ein Zustand, über den ich in meiner Entwicklungsgeschichte des Auges im Abschnitte über die Bildung der *Sclera* ausführlicher berichtet habe (Taf. 10. 3. 4 u. die Erklärung dazu). Es ist dieselbe sonach fötalen nicht pathologischen Ursprungs. Nicht unwahrscheinlich ist es ferner, dass diese fötale Dünnheit der *Sclera* aus Mangel nicht erfolgter Bildung von, mit elastischen Fasern durchzogenem, Bindegewebe in dem Primärparenchym der fötalen *Sclera* die nächste Ursache ist, warum sich der *Tensor choroideae* in dem vorliegenden Falle nicht gebildet hat, zu dessen Entstehung eben das Vorhandensein jener histologischen Elemente nothwendig ist, die aber in dem vorliegenden Falle fehlten. Unwillkührlich überkommt den

Beobachter bei dieser Betrachtung die Ansicht, dass die auffallend starke Tenon'sche (?) Kapsel ein Schutz- und Deckapparat in dem vorliegenden Falle für die dünn gebliebene *Sclera* war, dass die Natur hier nachschuf, was dort fehlte. An die fötale Dünnheit der *Sclera* reiht sich unmittelbar die eigenthümliche Weite und kolbige Beschaffenheit der sehnigen Hülle des *Nervus opticus* an. Es ist dieser Zustand des sehnigen Neurilem's eine fötale Dünnheit, die hier wie in der *Sclera* und durch denselben mangelnden Bildungsvorgang entstanden ist. Dabei ist die Vereinigung der sehnigen Scheide des *Nervus opticus,* die in frühester Zeit rinnenartig beschaffen ist, und durch allmähliches Annähern und späteres Verwachsen ihrer Ränder sich vereinigt (vergl. meine Entwicklungsgeschichte des menschlichen Auges Taf. III. 14. 15. 16 und die Erklärung), hier zwar geschehen; es ist kein Klaffen, nicht einmal eine Raphe vorhanden, wohl ist aber das Anlegen der sehnigen Hülle um den *Nervus opticus* nicht normal geschehen; es ist ein bedeutender Abstand zwischen beiden vorhanden. Der Analogie nach muss man diesen angebornen pathologischen Zustand der fibrösen Scheide des *Nervus opticus Ecstasis congenita* nennen, der von der *Raphe congenita* dieser Stelle zu unterscheiden ist, die man so schön am Menschenfötalauge noch im achten Monate sehen kann (Entwickl. des Auges Taf. III. 17 und die Erklärung). Der fötal-sinuöse Verlauf des ganzen optischen Nerven innerhalb der *Orbita* ist dabei nicht zu übersehen.

Wir begegnen ferner auf beiden Augen dem Mangel des *Tensor choroideae.* Der Mangel des *Tensor choroideae* ist bisher meines Wissens noch nicht anatomisch beobachtet und beschrieben worden. In meiner Entwicklungsgeschichte des menschlichen Auges S. 122 habe ich die Entstehungszeit dieses Organs ungefähr in den vierten oder fünften Fötalmonat gelegt. Sie fällt in den Zeitraum, wo die *Iris* sich eben gebildet hat, oder im Begriff ist, zu entstehen. Die Genese des *Tensor choroideae* steht mit der histologischen Ausbildung der *Sclera* überhaupt, namentlich aber der Sclero-Cornealleiste in Verbindung, durch die eine Erhebung der *Cornea* geschieht, welche Membran in derselben Zeit ausserdem auch eine Richtungs- und Massenveränderung durch den Uebertritt erfährt, den die sich jetzt peripherisch mehr ausbreitende, bisher im Centrum der *Cornea*

discusartig gestaltete Descemet'sche Haut auf dem Ciliartheil der *Iris* macht, wodurch das *Ligamentum pectinatum* der Regenbogenhaut gebildet wird. (Vergl. meine Entwicklungsgeschichte Tab. IX und S. 123.) Sehr bemerkenswerth ist der Grössenzustand der *Cornea* auf beiden acyclischen Augen. Dieselbe ist auf beiden Augen, wenn sie auch länglich erscheint, doch rund, denn ihre Längen- und Querdurchmesser sind gleich gross; ihre Erhebung ist dabei sehr gering; sie ist abgeflacht, man muss sie desshalb mikrokeratisch nennen.

Was diese proportionelle Kleinheit der Hornhaut betrifft, so ist dieselbe als Fötalzustand nicht zu statuiren und zu erklären, denn in dem Termin der Ophthalmogenese, in den man die Formbildung der vorliegenden Augen etwa setzen könnte, pflegt die *Cornea* proportionell grösser zu sein, als es im Vorliegenden der Fall ist. Die Kleinheit der *Cornea* und ihrer grossen Flachheit ist pathologischen Ursprungs und wohl in dem Mangel des *Tensor choroideae* zu suchen. Die Ausbildung dieses Organs ist mit einer weitern histologischen Ausbildung der *Sclera* überhaupt, namentlich aber auch des inneren Scleralrandes verbunden; dieser Bildungsact involvirt ferner die Genese des *Ligamentum pectinatum iridis*, als einer weitern Ausbreitung der *Membrana Descemeti*; diese ist in den vorliegenden Augen nicht zu finden, sie ist in ein *Ligamentum iridis pectinatum* nicht übergegangen und hat keinen *Circulus venosus* gebildet, weil sie sich nicht über die Grenzen der Hornhaut hinweg zur *Iris* erstreckt hat. Es drängt sich hier aber ferner noch folgende wichtige Bemerkung auf. Die kleine und scheinbar nicht ganz runde Form der *Cornea* (*Microceras*) darf nicht zu der Ansicht verführen, als sei hinter ihr ein kleiner Bulbus, ein *Microphthalmus* vorhanden, eine Ansicht, die sehr nahe liegt und die ich früher auch theilte und a. a. O. im dritten Theile meiner klinischen Darstellungen der Krankheiten und Bildungsfehler des menschlichen Auges aussprach. Wir ersehen vielmehr aus dem hier vorliegenden Falle, dass *Microceras* auch auf einem normal grossen oder über die Norm grossen Auge vorkommen kann. Der vorsichtige Beobachter wird jetzt, wenn sich zum *Microceras* eine Abflachung dieses Organs gesellt, von selbst auf die Vermuthung eines vorhandenen Mangels des *Tensor choroideae* fallen. Es bekommt demnach die flache, kleine, scheinbar etwas oblonge *Cornea*

eine weitere semiotische Bedeutung als bisher; sie zeigt auf die Wahrscheinlichkeit hin, dass tiefere Bildungsfehler vorhanden sind, und wird in Verbindung mit der Ophthalmoscopie die nähere Diagnose erleichtern. Die Nichtentstehung des *Tensor choroideae* in dem vorliegenden Falle und die verhinderte histologische Ausbildung der *Sclera* überhaupt, namentlich aber des Scleralrandes, sind die Ursachen der Kleinheit und Flachheit und Dünnheit der *Cornea*; denn dem Nichtfortwachsen der *Sclera* in ihrem Verbindungsrande mit der *Cornea* folgte von selbst ein Niedrigbleiben der *Cornea*, und diese konnte sich auch nicht in ihrem Parenchym verstärken. Die *Cornea* ist eine *Sclera continuata*; wenn die *Sclera* in ihrer Bildung stillsteht, so trifft die *Cornea* dasselbe Schicksal. Streng genommen unterscheidet sich ja die Cornealstructur von der der *Sclera* nicht durch neue histologische Elemente, sondern nur dadurch, dass die von der *Sclera* zur *Cornea* übertretenden Bindegewebefaserzüge dort stärkere Biegungen und Windungen machen als hier, und hier sich auch mehr in den zwischenliegenden histologischen Elementen, der Intercellularsubstanz und den Hornhautzellen, verlieren.

Auf beiden Augen war die Andeutung eines *Coloboma corporis vitrei* vorhanden, aber ohne *Coloboma coronae ciliaris*. Dieselben waren lateral und ist eines davon in der Fig. 24 treu dargestellt. Das *Coloboma corporis vitrei* ist nach meinen genetischen Untersuchungen das Ueberbleibsel des *Canalis hyaloideus*, über dessen Metamorphose ich auf die Entwicklungsgeschichte des Auges verweisen muss (Taf. V u. VI und S. 36). Eine weitere Besprechung des Gegenstandes würde hier zu weit führen. Es befand sich ausserdem an dem hintern Theile des Glaskörpers eine grosse Menge von Einbiegungen; dadurch endete der Grund des Glaskörpers nicht rund, ausgewölbt nach hinten gegen die *Retina* zu, sondern in Falten abgeschnürt und auf sich selbst zurückgehend. Die Fig. 11 giebt von diesem Befunde eine naturgetreue Darstellung. Diese eigenthümliche Beschaffenheit des Glaskörpers gehört einem sehr frühen Fötalzustande an. Ich habe denselben in meiner Entwicklungsgeschichte des menschlichen Auges genauer beschrieben (Taf. VII. 6 und die Abschnitte daselbst über die Entstehung des Glaskörpers und der Netzhaut). Es sind diese Einbiegungen

des Glaskörpers auf sich selbst die *Plicae foetalis membranae hyaloideae,* die mit der Fötalretina in engster Verbindung stehen, deren Natur jedoch noch nicht aufgeklärt ist. Das Vorkommen dieser fötalen Bildungsstufe des Glaskörpers fällt in frühe Zeit; er ist in dem vorliegenden Falle bei weiterem Wachsthum permanent geblieben, und es befindet sich sonach das ganze Organ in dem vorliegenden Falle in dem Zustande fötaler Hemmungsbildung.

An beiden Augen findet zwischen der fötal gestaltet gebliebenen aber verdickten *Hyaloidea* und Netzhaut eine hydropische Ansammlung statt (*Hydrops hyaloideo-retinalis*). Es ist in beiden Fällen wahrscheinlich, dass sie von den auf beiden Augen degenerirten beiden Fötalhäuten ausgegangen ist. Die *Hyaloideae* beider Augen waren verdickt und ebenso die Netzhaut, die sich ja auch durch ihren interstitiellen Hydrops bemerklich machte.

Besonders beachtenswerth ist der Zustand der *Arteria centralis* im rechten Auge. Die *Arteria centralis* im linken Auge war bei der anatomischen Untersuchung ebenfalls obliterirt aufgefunden, jedoch war sie aus ihrer Normallage verdrängt und schlaff. Die Centralarterie im rechten Auge war, statt gegen das Ende der Fötalzeit hin zu obliteriren und zu verschwinden, in ihrer Bildung verharrend, nach der Fötalzeit mit dem Auge fortgewachsen, und hatte dabei ihre fötale Gestalt nicht beibehalten; es ist sonach an ihr das doppelt Eigenthümliche zu bemerken, dass sie sich nicht bloss über die Fötalzeit hinaus, sondern ein Leben von fast fünfzig Jahren hindurch erhalten, und dass sie dabei sich aussergewöhnlich gestaltet hat. Die *Arteria centralis* im menschlichen Fötalauge hat an der Stelle des Eintrittes des Sehnerven in das Auge eine proportionell ziemlich dicke Basis, und gestaltet sich innerhalb des Glaskörpers, je mehr sie gegen die hintere Kapselwand zu sich verbreitet, mehr und mehr fadenartig (meine Entwicklungsgeschichte Taf. VII. 15); das ist hier gerade umgekehrt. An der Austrittsstelle aus dem *Nervus opticus* am intraocularen Ende desselben in die Cavität des Auges ist sie sehr dünn und wird in ihrem weitern Verlaufe nach der Linse hin dicker, endigt sogar in einen kleinen Knopf, über dessen Entstehung und über dessen Natur ich keine nähere Auskunft zu geben im Stande bin. Die *Arteria centralis* stand dabei fast inmitten des Auges, nach-

dem der Glaskörper über sie hinweg abgezogen war; sie erhielt sich steif und starr in dieser Lage, was auf eine sehr feste Fügung ihrer Einzeltheile hindeutet.

Gleichzeitig mit dem geschilderten Vorkommen der obliterirten und über die Normalzeit hinaus verharrenden Centralarterie war auf beiden Augen eine Verdunklung der Linsenkörper und Linsenkapseln vorhanden. So wahrscheinlich es mir ist, dass das zu lange Verharren dieser Gefässe nicht ohne Einfluss auf die Entstehung der Verdunklung des Krystalllinsensystems sein kann, worauf ich schon vor Jahrzehnden hingewiesen habe, so dürfte es doch in dem vorliegenden Falle deshalb schwer sein, diesen Einfluss bestimmter organisch nachzuweisen, weil wir es hier mit einer organischen Veränderung des gesammten Linsensystems und mit completer Obliteration der Centralarterie zu thun haben. Es ist in dem vorliegenden Falle nicht möglich, bei gänzlich abgelaufenem Krankheitsgang auf physiologische Weise etwas Näheres oder Bestimmtes über den pathogenetischen Einfluss zu sagen, den das zu lange Verharren oder ein krankhafter Zustand der Centralarterie auf die Entstehung von fötaler Linsensystemtrübung in der That haben kann. Ich habe diesen wichtigen Gegenstand zu wiederholten Malen früher besprochen. (Klinische Darstellungen der Krankheiten und Bildungsfehler des menschlichen Auges. 3 Theile. Berlin 1841. S. 61 ff., wo auch die Literatur genau berücksichtigt ist.) Indem ich auf diese Abhandlungen verweise, kann ich jedoch die Bemerkung nicht unterdrücken, dass die Rolle, die das über ihre Normalzeit hinaus vorkommende Verharren der *Arteria centralis* bei der Entstehung des Fötalstaars etwa spielen kann, nicht überschätzt werden darf, da ein genaues Studium der Entwicklungsgeschichte des Linsenkörpers selbst, andere und näher liegende genetische Momente zur Erklärung der fötalen Cataractbildung nachweisen dürfte.

In der *Choroidea* war weder auf dem rechten noch linken Auge irgend eine Spur eines Fötalspaltes wahrzunehmen. (Meine Entwicklungsgeschichte des Auges Taf. III und die Erklärung dazu.) Auf dem linken Auge, wo der Spaltrest der *Sclera* so bedeutend war, dass er sich durch Einbiegung der Scleralränder nach innen bei ihrer Vereinigung zu erkennen gab, ist das um so be-

merkenswerther, weil dort auf der innern Scleralfläche sich eine erhabene Raphe befand. Man hätte glauben können, es sei ein Verharren einer Spalte der *Choroidea* oder doch wenigstens eines Restes derselben hier bei dem geschilderten Fötalzustande der *Sclera* um so bestimmter zu erwarten gewesen. Auf dem rechten Auge, wo das *Sclerocolobom* in geringerem Grade vorhanden war, und wo auf der *Choroidea* das getrocknete Blutextravasat (Fig. 27) sich vorfand, zeigte sich ebenfalls keine Andeutung eines zurückgebliebenen Fötalspaltes. Stellwag von Carion's Zweifel an dem Vorkommen eines fötalen Choroidealspaltes bei der Entwicklung des Menschenauges und daher auch bei dessen Anomalieen (die Ophthalmologie vom naturwissenschaftlichen Standpunkte aus II. Band 1. Abtheilung S. 36) dürften wohl den Resultaten weichen, die sich aus den morphologischen Gesetzen über die Bildung des Auges beim menschlichen Fötus bestimmt, und ich möchte sagen nothwendig, der genauen Beobachtung ergeben. (Entw. des Auges S. 185. Taf. III und die dazu gehörigen Erklärungen. Ferner meine „Neuen Beiträge zur Lehre von den angebornen Fehlern der Iris, des Ciliarkörpers und der Choroidea". Münchner illustr. Zeitung Bd. I.)

Wenden wir uns jetzt zur Deutung des anomalen Zustandes der Netzhaut in beiden Augen.

Bemerkenswerth ist die dicke Beschaffenheit der einzelnen Schichten der Netzhaut auf beiden Augen, und das gleichzeitige Vorhandensein von mit Serum angefüllten Zwischenräumen zwischen denselben, so dass man den Zustand der Netzhaut einen *Hydrops interstitialis retinae* nennen muss. Es ist nicht so leicht zu bestimmen, ob dieser Zustand der Netzhaut die Folge später im Leben eingetretener pathologischer Vorgänge, namentlich seröser Ausscheidungen zwischen den einzelnen Schichten der in Rede stehenden Membran war, oder ob derselbe dadurch entstanden ist, dass gleichzeitig mit der fötalen Schichtenbildung der Netzhaut eine pathologische Richtung sich geltend machte, indem bei der Bildung der einzelnen Schichten nicht die in denselben Zeitraum fallende, alle Schichten gleichzeitig unter sich verbindende Kraft thätig war, sondern Retardationen in der Verschmelzung derselben eintraten, wodurch

statt einer, aus einzelnen Schichten bestehenden Membran, wie es die normale *Retina* ist, eine blättrige Bildung entstand, in der die einzelnen Lamellen getrennt statt verbunden waren, und zwischen denen dann seröse Ansammlungen entstanden. Mir scheint die letztere Ansicht die wahrscheinliche zu sein. Abgesehen von allen andern Gründen spricht dafür schon der Umstand, dass der gleiche blättrige Zustand der Netzhäute auf beiden Augen vorhanden ist, so dass also der Membran auf beiden Augen der gleiche pathologische Typus aufgedrückt ist. Es ist ferner die faltige Beschaffenheit der innern dem Glaskörper zugekehrten Fläche der *Retina* eine wahre fötale; sie gehört genetisch zu dem oben beschriebenen fötalen, proportionell sehr kleinen Glaskörper (Fig. 25) mit seinen Einbiegungen auf sich, wie diese wiederum zu der beschriebenen fötalen Netzhaut gehört. Es existirt nemlich eine Fötalzeit, wo die *Hyaloidea* und die faltige sehr dicke Netzhaut gewissermassen zu einem Organ verschmolzen sind, wo sie durch gegenseitige Ein- und Ausbiegungen und Einfügungen fest in einander gelegt sind; aus dieser denticulirten Vereinigung treten sie später, sich nach und nach trennend, in den Zustand bleibender Scheidung, obgleich die jetzt glatten Häute auch bei blossem Contact zur gegenseitigen Ernährung hinlänglich und wesentlich beitragen (Entwicklungsgeschichte des menschlichen Auges Abth. 2. Capitel 4. Tafel VII u. VIII). Der vorliegende vielfach gefaltete Zustand der *Retina* ist sonach ein ursprünglich normal fötaler aus sehr früher Zeit, der in seinem sehr fötalen Typus verharrend, fortwuchs mit dem Gesammtorganismus des Auges, und der so als ein permanenter sich geltend machte. Dieser bisher besprochene aus frühester Entwicklungszeit stammende Netzhautfehler steht in der Beobachtung bis jetzt vereinzelt da. Es bedarf weiterer Beobachtungen. Die im vorliegenden Falle beschriebene totale Bildungshemmung der Netzhaut, die als eine dicke *Membrana plicosa totalis* sich zeigt, kommt aber auch als partielle Erscheinung in der Entwicklungsgeschichte der Netzhaut vor; diese verliert in der weiteren Fortbildung ihre Falten, aber es bleiben auf ihr eine oder einzelne zurück. Diese Einzelfalten sind von grossem Interesse für die Lehre von den angebornen Missbildungen des Auges; ich erwähne sie desshalb, weil sie wohl einmal früher oder später ein Gegenstand der Ophthalmoscopie an Lebenden werden muss.

In einem menschlichen Fötalauge, einem linken aus dem vierten Monate, das in Chromsäure gelegen hatte, sah ich, nachdem es der Länge nach durchschnitten war, dass zwei Fötalfalten der Netzhaut sehr bedeutend in den grossen Glaskörper hineinragten, d. h. die *Hyaloidea* desselben auf sich selbst einbogen und sie in die Masse des Glaskörpers weit hineinschoben. Die grössere Falte stand in der Richtung des Fötalspaltes von hinten nach vorn und hatte die Gestalt eines *Pecten*. Ein ähnliches Vorkommen der Netzhaut noch stärker ausgeprägt als in dem eben erzählten Falle beobachtete ich in einem fötalen Kalbsauge aus der zweiten Hälfte der Tragezeit. Hier waren alle Fötalfalten, bis auf Eine grosse, in der Richtung des Fötalspaltes, verschwunden. Letztere war aber so gross, dass sie in zwei Drittheile des Glaskörpers hineinragte. Der in der Fig. 31 gegebene ideale Durchschnitt des fötalen Menschenauges erläutert den ersten Fall hinsichtlich der grössern Retinalfalte genauer. Diese einzelnen zurückbleibenden Fötalfalten der *Retina* sind aber genetisch von den pathologischen Bildungen zu unterscheiden, die bisweilen auf dem geschlossenen Retinalspalte, meistens nach der Glaskörperseite, entstehen. Das ist ein Gegenstand weiterer Beachtung, der hier erwähnt werden muss.

Die gewöhnliche Vereinigung des Fötalspaltes der *Retina* im Menschenauge ist die lineare beider Spalträuder mit Bildung einer erhabenen Linie nach der Glaskörperseite, also nach innen zu. (Entwicklungsgeschichte des menschlichen Auges 2. Theil 4. Capitel und Tafel 7 u. 8.) Dieser Vorgang entsteht dadurch, dass sich die Ränder bei der Verlängerung etwas nach innen umlegen, wodurch die lineare Erhabenheit, die Raphe, sich bildet. Dieser Bestand ist aber nur eine kurze Zeit hindurch zu sehen, er verschwindet später. Ich habe ihn aber als über die Norm dauernd wiederholt in Fötalaugen beobachtet. Es ist sonach schon der gewöhnliche normale Vereinigungsvorgang der Retinalspaltränder, eine Art von Hervorragung auf der innern Seite der fötalen Netzhaut. Beharrt eine solche erhabene *Raphe foetalis* der Netzhaut über die Zeit ihrer Bestimmung hinaus, bildet sie sich nicht zurück, verschwindet sie demnach nicht, so kann sie dann wohl leicht fortwachsen und sich vergrössern, und so eine dem *Pecten* im Vogelauge ähnliche Bildung hervorrufen, oder wohl auch

selbst zu einer neuen Bildung, nicht bloss zu einer Wucherung auf dieser Stelle Veranlassung geben, wie das Hannover beobachtet hat (Das Auge. Beiträge zur Anatomie, Physiologie und Pathologie dieses Organs. Leipzig 1852 in 8. mit 4 lithogr. Tafeln S. 104—106. In der neuesten Zeit sind weitere Andeutungen über diesen Gegenstand von Arlt und Wallmann nach eignen Sectionsresultaten gegeben worden, deren ausführlichere Bekanntmachung in v. Gräfe's Archiv Band V zu erwarten steht. Zeitschrift der k. k. Gesellschaft der Aerzte in Wien von Rokitansky, Schroff, Blodig und Friedinger. Wien 1858. in 4. N. 28. S. 445.)

Betrachten wir in dem vorliegenden Falle das Verhältniss des intraocularen Endes des *Nervus opticus* zur hintern Scleralstelle, wo die Spitze desselben jene berührt, so fällt die sehr schräge Richtung auf, die derselbe gegen die *Sclera* bei der Vereinigung macht. Es ist diese Verbindungsweise des intraocularen Endes des *Nervus opticus* mit der *Retina* offenbar eine fötale. (Vergl. meine Entwicklungsgeschichte des menschlichen Auges a. a. O. Taf. 7.) Ebenso fötal ist das Verhalten der Stelle des *Nervus opticus,* wo die *Arteria centralis* gesessen hat. Wir nehmen ferner an beiden Augen wahr, dass das Scleralloch, *Foramen sclerae opticum,* gewaltig klein ist, während doch die intraoculare Endigung des *Nervus opticus* in sehr weiter Rundung sich an die *Sclera* ansetzt. Die Scleralhülle des *Nervus opticus* zeigt dabei ein Zerfallen in ihre zwei äusseren Schichten (Fig. 17. *d,* Fig. 18. *e, f.*). Die Kleinheit des *Foramen sclerae opticum* ist wohl dadurch entstanden, dass in dem Zeitraum der Vereinigung des *Nervus opticus* mit der Netzhaut an der optischen Stelle der offenen Scleralspalte im *Fundus* des Auges, die Ränder des Scleralspaltes sich sehr weit einander genähert hatten, als der *Nervus opticus* mit dem Scleralspalt sich mehr und mehr vereinigen wollte. Das war dadurch bedingt, dass in beiden Augen der Scleralspalt sehr lang war, in welchen Fällen das optische Ende desselben nicht sehr ausgerundet zu sein pflegt (Entwicklungsgeschichte des Auges 2. Theil 4. Capitel und Tafel 2 und 3). Es ist sonach im vorliegenden Falle eine *Micropyle optica congenita* vorhanden, ein Zustand, der den Gegensatz zu der angebornen Anomalie liefert, die Dr. Liebreich in Berlin nach seinen ophthalmoskopischen Untersu-

chungen an Augen mit *Iriscolobom* oder mit *Iridochoroidealcolobom* vermuthete, und die Arlt an solchen Augenpräparaten vorgefunden hat. Hier wollen wir der weiteren mehr ovalen als runden und dabei flachen und ränderlosen anderen Anomalien nicht gedenken. In den vorliegenden beiden Fällen von *Micropyle nervi optici congenita* fehlt die blinde Stelle gänzlich; sie musste fehlen, weil das kleine *Foramen sclerae opticum* den grössten Theil des intraocularen Endes des *Nervus opticus* deckt und nur auf einem kleinen Raume desselben die Communication der optischen Nervenfasern mit der Netzhaut gestattet. Ich muss mich auf diese kurze Andeutung über das Vorkommen und die Entstehung der *Micropyle optica congenita* beschränken. Dieser bisher nicht gekannte Bildungsfehler des *Fundus sclerae* verdient aber weitere Beachtung (vergl. meine Abhandlungen Zur normalen und pathologischen Anatomie des intraocularen Endes des *Nervus opticus.* Mit drei Tafeln Abbildungen. Prager medicinische Vierteljahrschrift, Jahrgang 1859 und v. Gräfe's Archiv B. V); auch er wird mehr und mehr Gegenstand ophthalmoskopischer Prüfungen werden.

2. PATHOLOGISCHE METAMORPHOSEN UND PRODUCTE.

Es ist noch der pathologischen Producte zu gedenken, die sich in den in Rede stehenden Augen vorfanden.

Zunächst ein Conglomerat in der vordern Augenkammer, das aus Fett, Pigmentschollen und Epithelien bestand. Es rührte dasselbe daher, dass bei der durch die Sclerouyxis versuchten Staarzerstückelung ein Stück der Cataractmasse in die vordere Augenkammer gefallen war. Dasselbe war wahrscheinlich ein Kapselstück gewesen, keine Linsenmasse; letztere würde sich bei aller Härte doch wohl in dem langen Zeitraume von einigen zwanzig Jahren aufgesaugt, oder bei der mikroskopischen Untersuchung seine Linsennatur gezeigt haben. Die Epithelialmasse deutet aber auf die Kapselstructur hin. Pathologische Producte waren ferner die fadenförmigen Exsudate, durch welche die Linsen lateral und an ihrer hintern Seite auf beiden Augen mit den Glaskörpern am Rande der *Fossa hyaloidea* verbunden waren. Sie waren Folgen des Trauma, welches die Sclerouyxis in beiden Augen hervorgerufen hatte. Sie sind sehr

bemerkenswerth, denn in dieser Form zeigen sich plastische Exsudate im Bereiche des Linsensystems höchst selten; ich habe sie hier in so grosser Ausbreitung zum ersten Male gesehen (Figg. 25. 26). Ein weiterer wichtiger pathologischer Befund auf dem rechten Auge ist die ziemlich dicke Lage eines trocknen Stoffes (Blutextravasat?) auf der *Choroidea*, die über zwei Drittheile dieser Membran hinweg sich erstreckte (Fig. 27). Es ist schwer zu bestimmen, wie sie entstanden ist und wie lange dieselbe auf der *Choroidea* gelegen hat. Von dem Kranken, den ich wenige Wochen vor seinem phthisischen Tode leider nur einmal und flüchtig sprach, erfuhr ich zwar gesprächsweise, dass er in den letzten Jahren seines Lebens, wo er nach und nach auch den Lichtschimmer mehr und mehr verlor, bisweilen wie rothe Erscheinungen vor dem Auge gehabt habe; ich erinnere mich aber nicht, dass er diese, bekanntlich oft beim Erblinden vorkommenden subjectiven Erscheinungen, als besonders dem rechten Auge angehörig bemerkbar gemacht hätte. Es ist merkwürdig, wie dick diese pathologische Schicht auf der *Choroidea* war; die gleichmässige Vertheilung über den hintern Theil der in Rede stehenden Haut spricht für ein langsames allmähliches Durchschwitzen einer Flüssigkeit, wahrscheinlich von Blut, auf einer grössern Stelle der *Choroidea*. Es war wohl eine gleichmässige und langsam vor sich gehende Ausschwitzung und zwar gewiss eine öfters wiederholte, eine *Diapedesis*. Wäre das dicke *Stratum* auf der *Choroidea* das Product eines raschen Blutergusses gewesen, so würde der grosse Erguss eine heftige Reizung der innern Augenorgane durch Congestion und Entzündung herbeigeführt haben, die bestimmt mit einer Degeneration, wenn auch langsamen, des *Bulbus* geendet haben würde. Von allen diesen Vorgängen war keine Spur vorhanden. Merkwürdig ist ferner die Beschaffenheit der getrockneten Blutlage selbst; sie lag wie Pulver schichtenartig auf der Membran, diese war in den Gefässen blutleer, und sehr glatt und comprimirt. Die unter dem Mikroskop untersuchte pulverige Masse zeigte helle und röthlich gefärbte Kugeln von gleicher Grösse, sie waren zu kleinen Conglomeraten gehäuft; viele von ihnen waren comprimirt; zwischen diesen Körpern (wohl getrocknete Blutzellen) lagen längliche Fasern und etwas grössere helle Zellen, wohl Producte des zer-

ronnenen Faserstoffes. Pigmentkörper oder Krystalle zeigte das Mikroskop nicht. Diese mikroskopische Untersuchung macht es wahrscheinlich, dass das *Stratum* getrocknetes Blut war (Fig. 28).

Eine genauere Würdigung dieser Untersuchungsresultate führt zu folgenden Ansichten.

Wir haben es bei beiden Augen nicht bloss mit dem gänzlichen Fehlen eines Organs (*Tensor choroideae*) oder mit der retardirten Bildung eines solchen zu thun, während dasselbe in seinen andern Theilen seine normale Entwicklung durchgemacht hat, nein, wir haben in diesen zur normalen Grösse ausgebildeten Augen auch den Fall vom Stehenbleiben des ganzen Auges innerhalb der Grenzen einer bestimmten histologischen Bildungsepoche vor uns. Es trägt hier das zur normalen Grösse ausgebildete Auge in beiden Fällen den histologischen und morphologischen Charakter eines Fötalauges aus dem fünften Monat; es ist ein vollkommen ausgebildetes natürlich grosses Auge eines Erwachsenen, aber es hat die Gestalt eines Fötalauges und den histologischen Bildungszustand eines solchen. Dasselbe findet statt hinsichtlich des Vorhandenseins und Fehlens, der Zusammenfügung und Proportion der einzelnen Augentheile, und endlich auch hinsichtlich des Zustandes der Augenmuskeln und des Orbitalfettes, welche letztere beide fötal sind. Gleichzeitig haben sich der Glaskörper, die Centralarterie, die Netzhaut dem fortschreitenden Wachsthum des Auges gefügt, aber bei demselben ihre fötale Form und Proportion theils rein beibehalten, theils an diese fötale Form gebunden sich pathologisch verändert. Der vorliegende erste Fall von wahrem *Oculus acyclus congenitus humanus* (vergl. Stellwag von Carion's Ophthalmologie II. Band S. 171), so interessant und wichtig er in seinen anatomischen Befunden ist, darf uns aber nicht verleiten, ihn zu frühzeitig zu physiologischen Folgerungen über die Bestimmung des *Tensor choroideae* zu benutzen. Er steht noch zu vereinzelt da, und es ist in seinem hier gegebenen Befunde *post mortem* eine wunderbare Mischung von Bildungsfehlern und pathologischen Vorkommnissen zusammengedrängt. Dieselben würden sich bei etwaiger Benutzung zu physiologischen Folgerungen und Betrachtungen einander hindernd entgegentreten, wohl auch sich gegen-

seitig ausschliessen. Das Factum steht aber durch die vorliegenden Untersuchungen fest: „Es existirt eine *Acyclia congenita oculi humani.*“ Wahrscheinlich wird es nach den Ergebnissen der Bildungsgeschichte des Auges, dass die angeborne Acyclie die Folge mangelnder histologischer Ausbildung der *Sclera* ist, und dass diese die Verkümmerung der *Cornea* in Bezug auf Parenchym und Wölbung zur Folge hatte, obwohl letztere theilweise auch vom Mangel des *Tensor choroideae* abhängig sein mag.

Es wird weitere Aufgabe der Wissenschaft sein, den aufgefundenen Gegenstand im Auge zu behalten und durch treue Benutzung jeglicher Beobachtung der Art denselben aufzuklären. Gelingt es, weitere und wo möglich von pathologischer Beimischung freie Fälle von *Acyclia congenita* an Lebenden zu beobachten, so werden solche Augen dann zu physiologisch-optischen Versuchen benutzt werden können, und diese werden dann für die Förderung der Physiologie des *Tensor choroideae* auf indirectem Wege nicht ohne Nutzanwendung bleiben.

II. IRIDEREMIA UND HEMIPHAKIA CONGENITA.

So reich die letzten Jahrzehnde an Beobachtungen und anatomisch-pathologischen Nachweisungen über angeborne Fehler der *Iris* waren, so dürftig sind sie an anatomischen Untersuchungen über die theilweise oder complete angeborne Irideremie (Irismangel) gewesen. Anatomische Beobachtungen über diese Bildungsanomalie fehlen bis auf den Fall von Radius (Zeitschrift für Ophthalmologie von D. v. Ammon II. Band S. 10), wo die Section des irislosen Auges einen schmalen Saum der Iris nachwies, gänzlich. Es muss daher noch immer auch der kleinste Beitrag, der in dieser Beziehung zur Beobachtung kommt, willkommen sein, bis es gelingen wird, solche exquisite Fälle dieses denkwürdigen Bildungsfehlers beim Menschen der anatomischen Untersuchung zu unterwerfen, die schon während des Lebens ophthalmoskopisch beobachtet

worden sind, und an denen man eine Zusammenstellung der ophthalmoskopischen Erscheinungen mit dem anatomischen Befunde *post mortem* veranstalten kann.

ERSTER FALL.

Ich hatte schon vor längerer Zeit Gelegenheit, einen etwa siebenmonatlichen todtgeborenen menschlichen Fötus zu untersuchen. Er war halb in Fäulniss übergegangen und hatte wohl mehrere Wochen lang abgestorben im Uterus gelegen. Die Haut war braunroth, welk in Falten hängend, die Kopfknochen verschiebbar, lose, die Gesichtsformation normal. Das rechte Auge war matsch, sehr zusammengefallen, die *Cornea* undurchsichtig dunkelroth, die *Sclera* collabirt. Bei der Dissection fand ich einen kleinen verdunkelten, halb zerfallenen Linsenkörper, eine dunkle, undurchsichtige, flüssige Masse, den zersetzten Glaskörper, und von den inneren Theilen liess sich keine Membran genau erkennen. Das linke Auge war dagegen besser erhalten, normal geformt und normal gross. Beim Durchschnitt der *Sclera, Choroidea* und Netzhaut im Aequator lief eine dickliche, rothe, trübe Flüssigkeit aus; es war der zerflossene Glaskörper; von seinem Gewebe war keine andere Spur als ein compacter häutiger Klumpen zwischen Linse und Netzhaut zu sehen. Die Netzhaut war proportionell dick, gut erhalten, halb undurchsichtig, zeigte in ihrer ganzen hinteren Ausbreitung eine der Farbe der *Macula lutea* ähnliche intensiv gelbe Färbung; die blinde Stelle war erhaben, in ihrer Mitte sah man die *Arteria centralis* auf die Netzhaut treten und dort sich verzweigen; ein Zusammenhang derselben mit dem *Corpus vitreum* war nicht mehr sichtbar. Nach oben war ein Theil des Fötalspaltes der Netzhaut vorhanden. Er war schmal und kurz. Ausserdem fanden sich sehr viele fötale Retinalfalten vor, die alle von der blinden Stelle aus gegen den Ciliartheil hin gelagert waren; an den faltenfreien Stellen erschien die *Retina* heller; sie war ausserdem undurchsichtig. Der Ciliartheil der *Retina* war sehr dünn, frei fluctuirend; es war unbestimmt, ob er abgelöst oder vielleicht noch nicht mit der *Corona ciliaris* des Glaskörpers verbunden gewesen war. Die *Choroidea* lag fest an der *Sclera*, diese in ihrer Rundung nicht ganz normal, sondern hier und dort

mehr eckig als rund; auf dem Durchschnitt zeigte sie eine normale Dicke. Die innere Fläche der *Choroidea* liess ein braunrothes zimmtfarbiges Pigment sehen; dasselbe war nach dem Ciliartheil zu sehr sparsam, lag aber nach dem Augengrund hin in grösserer Menge; hier und dort war es gelöst, bildete an einzelnen Stellen grössere Haufen, Erscheinungen, die wohl Producte der beginnenden Zersetzung waren. Die Ciliarfortsätze waren dürftig, sie lagen in einem nicht ganz regelmässigen Kreise (Fig. 32). Dieser war hier und dort ausgezackt, mehr eckig als rund, aber ganz geschlossen. Die Faltungen des Ciliarrandes der *Choroidea,* die sogenannten Ciliarfortsätze, waren kurz, dünn, aber schwärzlich pigmentirt; es lag ein Firs glatt neben dem andern. Eigentliche Erhebungen der Faltungen gegen die Cavität des Auges hin, also Ausdehnungen derselben fehlten; der ganze Ciliarkörper war niedrig, dürftig, schmal. In dem eben beschriebenen geschlossenen Ciliarkörper der *Choroidea* lag die Linse sammt Kapsel, auf deren hinterer Wand hier und dort einzelne Stücke des Glaskörperstroma's fluctuirten. Sie war sammt der Kapsel etwas getrübt, sie war in ihrer Peripherie nicht ganz rund, hatte hier und dort an ihrem Rande kleine Einkerbungen; mit ihrer vordern Fläche lag sie dicht an der hintern Wand der etwas trüben *Cornea* (Fig. 32). Es fand sich, nachdem ich die Linse aus ihrer Lage innerhalb des Ciliarkörpers hervorgehoben hatte, keine *Iris* vor. Es war weder auf der vordern noch hintern Seite des Ciliarkörpers noch innerhalb dessen geschlossenen Ringes irgend eine Spur oder ein Saum von Irisgewebe wahrzunehmen. Ebensowenig konnte man etwas von einer Pupillarmembran gewahren. Es hatte sich auch kein *Tensor choroideae* gebildet. Die äussere Fläche des geschlossenen Choroidealringes, also der Ciliarrand der *Choroidea,* lag unmittelbar an der *Sclera* da an, wo diese in die *Cornea* überging. Die getrübte, etwas röthliche *Cornea* erschien mehr oblong als rund, und war sehr flach; die *Descemet*'sche Membran war etwas gefaltet, und endigte vor dem Cornealrande in einer sanft verschwimmenden Linie.

ZWEITER FALL.

An dem linken Auge eines fast ausgetragenen Kalbes fand ich Folgendes.

Das Auge war flach, der Querdurchmesser war grösser als der Längendurchmesser. Die *Sclera* war auf dem Durchschnitt normal, ebenso die *Choroidea*. Es blieb nach der Scleraldurchschneidung der Glaskörper in dem hintern Segment liegen und konnte ich das vordere von dem hintern leicht entfernen. Die Netzhaut war in ihrem Ciliartheil dick, plump und auf der Uebergangsstelle in die *Corona ciliaris* namentlich nach unten aufgelockert. Auf der innern Fläche des vorderen Segments lag die innere Fläche der *Choroidea*, die mit einer geringen Menge Pigment versehen und desshalb mehr hell als dunkel war (Fig. 33). Sie ging in ein länglich gebildetes *Corpus ciliare* über, das nach unten sich in eine starke spitze Ausbiegung endete, und dort in eine Ausbuchtung der *Choroidea* und der *Sclera* sich verlor, Ausbuchtungen, die in solchen Fällen die Ueberbleibsel des fötalen Scleral- und Choroidealspaltes sind (Fig. 33 *a*). (Entwicklungsgeschichte des Auges Taf. 3. 3. 14. 15.) Die Falten der Ciliarfortsätze waren nach oben mehr in Abständen als dicht gelagert, dagegen nach unten gegen den spitzen Ausläufer hin dicht und gedrängt. Sie waren alle sehr pigmentirt. Eine *Iris* war nicht vorhanden, nicht einmal eine schmale randförmige Spur von ihr; innerhalb des oval gestalteten colobomatös geschlossenen Ciliartheiles der *Choroidea* war ein leerer Raum, die Ciliarfortsätze bildeten nach innen einen etwas ausgezackten geschlossenen Ring (Fig. 33). Das *Corpus ciliare* lag vorn auf der Sclero-Cornealvereinigung; die hintere Fläche der sehr flachen *Cornea* war normal, etwas länglich. Ich lüftete den vordern Ciliartheil der *Choroidea* und zog sie von der *Sclera* ab; es war an ihr kein ausgebildeter *Tensor choroideae*, sondern nur ein weisser schmaler ringförmiger Streif vorhanden, der, am äussern Ciliartheil der *Choroidea* liegend, diesen mit der *Sclera* verband, dem ähnlich, der an dem menschlichen Fötalauge in Fig. 30 abgebildet ist. Der in dem hintern Segment des zerschnittenen *Bulbus* liegen gebliebene proportionell grosse hellweisse Glaskörper sammt Linse zeigte eine vollkommene Ausbildung, nur dass die *Corona ciliaris* in der Richtung des *Coloboma corporis ciliaris* etwas klaffte, nicht am Linsenkapselrand geschlossen war, dadurch nach unten hin eine pyramidale Gestalt hatte und dann in eine Raphe des Glaskörpers über-

ging, die nicht tief war und sich am Rande des Glaskörpers verlor. Die Linse sammt Kapsel hatten eine runde Gestalt (Fig. 34).

GENETISCHE BETRACHTUNGEN.

In dem vorliegenden ersten Fall von constatirtem angebornen Mangel der *Iris* (Fig. 32) war der Ciliarring der *Choroidea* geschlossen, ohne alle und jede Spur eines Fötalspaltes. Das menschliche Auge war zwar aus der Fötalzeit, jedoch aus dem siebenten Monat, aus einer solchen Entwicklungsperiode also, wo die Irisbildung schon, etwa seit zwei Monaten, begonnen haben sollte (Entwickl. des Auges Tab. 9 und die Erklärung). Es gehört dieser Fall demnach zur angebornen Irideremie, wenn auch zu der am menschlichen Fötus, nicht am ausgetragenen und lebendigen Kinde, constatirten. Wir lernen aus dem vorliegenden anatomisch untersuchten Fötalfalle von Irideremie, dass mit ihrem Vorkommen eine verkümmerte Bildung des *Tensor choroideae* verbunden sein kann, dass ferner bei ihrem Vorkommen die Ciliarfortsätze wie überhaupt der ganze Ciliarkörper in seiner Entwicklung aufgehalten ist, und dass die Linse sammt Kapsel dicht hinter der *Cornea* liegt. Diese anatomischen Ergebnisse über die angeborne Irideremie sind ein Gewinn, der bei ophthalmoskopischen Untersuchungen von irideremischen Zuständen an Lebenden leiten kann, und zwar namentlich bei Beantwortung der Frage, ob man im Stande ist, bei mangelnder *Iris* die Ciliarfortsätze zu sehen. Ich glaube, dass mit der angebornen Irideremie immer eine fötale Beschaffenheit des Ciliarkörpers, namentlich der Ciliarfortsätze, verbunden ist. Diese sind also wohl kaum durch die *Cornea* wahrzunehmen. Vielleicht ist diese fötale Beschaffenheit in solchen Fällen eine Verkümmerung des ganzen Ciliarkörpers, und diese die Ursache der Irideremie.

Der zweite an einem fötalen Kalbsauge anatomisch constatirte Fall von *Irideremia congenita*, der, ob er gleich auch ein fötaler ist, doch als eine wirklich angeborne Irideremie gelten muss, da er von einem fast ausgetragenen Kalbe herrührt, ist insofern von gesteigertem Interesse, als sich zu dem Irismangel eine längliche colobomatöse Beschaffenheit des Ciliarkörpers gesellt, ein Zustand, der also das Vorkommen einer Complication der Irislosigkeit mit einem

andern Bildungsfehler, hier dem der abnormen Fötalspaltenschliessung (Figg. 33 und 34), constatirt. Es ist die Frage, ob in einem solchen Falle complicirter Irislosigkeit es der Ophthalmoskopie nicht gelingt, durch eine sorgsame Untersuchung der nach unten zu tief gelegenen Organe, das Colobom des Ciliarkörpers zu erkennen.

In beiden erwähnten Fällen von completer Irideremie war das Linsensystem frei von jedem Bildungsfehler, eben so in dem zweiten, wo ein runder Linsenkörper sich an einem colobomatösen Glaskörper mit *Coloboma coronae ciliaris* vorfand (Fig. 34). Das verhielt sich aber anders nach meinen Untersuchungen an solchen Kalbsaugen, an denen eine angeborne Verkümmerung der *Iris* gefunden wurde, ein Befund, der sehr bemerkenswerth ist (Fig. 37).

Ich gehe zur Erzählung derselben unverweilt über. Ich erhielt von dem Dresdner Schlachthofe im December 1853 ein fast ausgetragenes Kalb, an dem ich das rechte Auge normal, das linke aber abnorm fand. Letzteres lag tiefer in der *Orbita* als gewöhnlich, es war kleiner als das rechte und seine Form globoser. Die *Cornea* erschien flach, die *Iris* war sehr schmal, aber in ihrem ganzen Zirkel gleichmässig breit, bläulich gefärbt, die Pupille gross. Tiefer als gewöhnlich lag hinter der *Iris* eine trübe Linse, die bei der Lupenuntersuchung sehr deutlich, weniger deutlich bei der Untersuchung mit blossem Auge, auf der vordern Fläche eine Dreitheilung zeigte (Figg. 37 und 38 *b*). Bei der anatomischen Untersuchung des in zwei Segmente getheilten Auges gewahrte man auf der inneren Fläche des vordern Segmentes Folgendes: Es war die *Uvea* schmal, dunkel pigmentirt, die Ciliarfortsätze erschienen kurz. *Iris* und der vordere Theil der durchschnittenen *Choroidea* lagen der *Cornea* nahe. Die *Sclera* war auf dem Durchschnitt sehr dünn, sehr dicht an der *Sclera* lag die *Choroidea*, an der der Choroidealtensor zu sehen war. Das hintere Segment des *Bulbus* enthielt den Glaskörper sammt Linse, die fest in demselben gelegen war. Die *Corona ciliaris* erschien in ihren einzelnen Theilen verwirrt, unregelmässig, sie bildete hier und dort Falten, an einzelnen Theilen derselben waren aber keine zu unterscheiden. Unmittelbar von der *Corona ciliaris* aus senkte sich die vordere Kapselwand einwärts und bildete dieselbe mehr eine Concavität als eine Conve-

xität (Fig. 38*b*). Sie war dabei wie der ganze Linsenkörper getrübt und hing mit der vordern Fläche des Linsenkörpers zusammen. Man sah auf diesem eine dreieckige Figur; nach hinten zu war derselbe beutelförmig ausgedehnt und rund auslaufend. Der Glaskörper war trübe, flach; er hatte im Wasser liegend keine Wölbung nach hinten, war mehr schalenförmig gestaltet als kugelförmig, und hing mit der Netzhaut durch viele Falten innig zusammen. Ich zerriss vorsichtig mit zwei Pinçetten das Gewebe der *Hyaloidea* und zog seitlich die Linse hervor. Die hintere Kapselwand blieb mit der Linse innig verbunden; die vordere Kapselwand hing mit der vordern Linsenfläche zusammen; der ganze Linsenkörper hatte die in Fig. 38*b* gegebene Form.

In einem fast ausgetragenen fötalen Schöpsauge, es war ein linkes und sehr flaches, beobachtete ich Folgendes (Figg. 35 und 38*a*): Die *Iris*, die sehr blau war, erschien nicht ganz gleichmässig circulär ausgebildet. Im untern Kreise war die *Iris* sehr schmal, im obern breit, so jedoch, dass der obere Randtheil in seiner Mitte eine herabhängende Zunge, der untere aber eine sehr schmale Linie bildete. Die Zeichnung in Fig. 35 zeigt das Nähere. Diese eigenthümliche Irisformation ist bisher in dieser Art noch nicht beschrieben oder mit einem bestimmten Namen bezeichnet worden; sie ist offenbar eine pathologische Fötal-Iris, die dadurch von ihrer Normalbeschaffenheit abweicht, dass sie bei einem sehr schmalen, kaum linienbreiten Saume in der untern Gegend in eine zungenartige Verlängerung des Irisparenchyms in der oberen Gegend übergegangen ist, die in die Pupille hineinragt (*Iris uvularia congenita*, Fig. 35). Es ist zur Erläuterung des Gegenstandes neben die Abbildung der *Iris uvularia* das vergrösserte Bild einer normalen fötalen *Iris* des Menschen aus dem fünften Fötalmonate gestellt worden (Fig. 36). Hinter der *Iris* ziemlich tief lag ein weisser runder Körper, der auf der vorderen Fläche eine trianguläre Zeichnung hatte; die vordere Fläche selbst hatte eine concave Gestalt. Der Linsenkörper selbst war länglich und undurchsichtig (Fig. 38*a*). Er sass im Glaskörper durch eine regelmässige *Corona ciliaris* festgehalten. Dieser war sehr flach, entbehrte jeden Turgors und war mit der Netzhaut zusammenhängend, so dass bei der Trennung beider Organe beide zerrissen. Es war sonach ein fötaler Zustand dieser

Organe aus früher Entwicklungszeit vorhanden. Der Linsenkörper selbst, der in Fig. 38*a* abgebildet ist, war nach hinten spitz auslaufend, beutelförmig sich ausdehnend. Die nähere Structuruntersuchung habe ich weder an dieser noch an der andern Linse vorgenommen.

Nachdem ich zweimal ein und denselben pathologischen Linsenbefund gemacht hatte, musste ich dessen Genesis zu finden bedacht sein. Ich erkannte auch bald in demselben ein bestimmtes pathologisches Gesetz. Es wurde mir nach den Ergebnissen dessen, was ich über die Entwicklungsgeschichte der Krystalllinse erforscht hatte, wahrscheinlich, dass ich es mit einer Bildungshemmung der Krystalllinse zu thun hatte, und zwar mit einem Stehenbleiben dieses Organs auf der Bildungsstufe, wo nur eine Linsenscheibe entstanden ist, die hintere, und wo diese zwar fortwächst, sich aber nicht in einer Normalform, sondern in seiner fötalen Beschaffenheit als einzelne Linsenscheibe räumlich vollendet. Ich habe in dieser Beziehung Folgendes zu erinnern.

Die Krystalllinse bildet sich in sehr früher Fötalzeit (Entwickl. des Auges Taf. 4 und die Erklärung) aus zwei Scheiben, von denen die hintere zuerst entsteht. In der früheren Zeit dieser ersten Linsenscheibenbildung ist die Augencavität wenig tief, mehr schalenartig als rund. Die zuerst entstehende hintere Linsenscheibe lagert demnach sehr nach hinten; der Glaskörper ist jetzt nur als Membran vorhanden, und so ist die Linsenscheibe von der Netzhaut an ihrer hintern Fläche nur durch die sehr dünne fötale Glashaut getrennt. Die schräge Richtung des nach dem Gehirn zu offnen *Bulbus* ist die Ursache, dass bisweilen die Lage der hintern Linsenscheibe eine schräge ist, die sich erst später bei fortschreitendem Wachsthume des Auges gerade stellt, oft aber auch in schräger Stellung verharrt, wenn die fötale Ausbildung des Glaskörpers, durch mangelnden oder abnormen Schluss des *Canalis hyaloideus,* und dadurch bewirkte Colobombildung des Glaskörpers, in seinen verschiedenen Abstufungen, oder durch Colobombildung in der *Corona ciliaris,* gehindert wird. Diese schräge Lage des unvollendet gebliebenen Krystallkörpers ist aber bisweilen auch in den Augen Erwachsener und sonach bei wohlvollendeter Organisation dieses Organs der Linse beobachtet worden, so in der neuern Zeit von v. Gräfe (Archiv für

Ophthalmologie Band I. S. 345) in den Augen eines Mädchens und zwar von Jugend auf, was mich vermuthen lässt, dass die Ursache der schiefen Lage eine fötale, keine acquirirte war, dass man demnach den Zustand nicht „Verschiebung der Linse", sondern „fötale Schieflage der Linse" nennen muss. Diese Ansicht erhält eine grosse Stütze durch die Mittheilung Dixon's (Ophthalmic hospital Reports. Januar 1858. p. 54. abnormal position of the crystalline kens occurring in four members of the same family. Mit 8 Abbildungen), der bei vier Gliedern einer und derselben Familie eine Schieflage der Linse beobachtete. In dem v. Gräf'schen Fall und in den Beobachtungen von Dixon war die Schieflage des Krystallkörpers mit andern, wie mir es scheint, angebornen Bildungsfehlern des Auges vergesellschaftet. Auch für eine bestimmte Nachweisung des Ursprungs der Schieflage des Krystallkörpers fehlt es zur Zeit an anatomischen Untersuchungen; sie allein werden entscheiden, ob solche Fehler eine Verschiebung der Linse sind, oder ob sich ihre Entstehung aus der fötalen Zeit, als fötale Schieflage datirt. Die angeborne anomale Lage der Linse erwähnt bereits Stellwag von Carion (Die Ophthalmologie I. Band S. 439) und zwar als mit der angebornen Irideremie vergesellschaftet, mehr aber als empirische Wahrnehmung, nicht in genetischer Beziehung, oder überhaupt in ätiologischer. In der neuesten Zeit gedenkt ihrer Dr. Ed. Richter mit Irideremie vergesellschaftet (Prager Vierteljahrsschrift II. Band. 1858. S. 165).

Die hintere erste Linsenscheibe entsteht durch aus Linsenzellen sich zusammenreihende Linsenstreifen, die sich bei der ersten Entstehung in drei Richtungen lagern (Fig. 40), und der Linsenscheibe auf ihrer vordern Fläche eine dreigetheilte Zeichnung geben, die sich im Krystalllinsenkörper kurze Zeit erhält, aber als sichtbares Bild verschwinden muss, wenn sich auf die vordere Fläche der hintern Linsenscheibe bei fortschreitender Krystalllinsenbildung die hintere Fläche der vordern Linsenscheibe legt. Diese Dreigruppirung der Linsenfasern, die drei Triangel bilden und deren Basis ein sphärisches Segment ist, war schon Sichel bekannt (Traité de l'ophthalmie et de la cataracte. Paris 1837 in 8. p. 511). Wir bringen sie mit der Dreitheilung der *Arteria centralis* in Verbindung (Entwicklungsgeschichte des menschlichen Auges 2. Theil. Ab-

schnitt 6, und Figg. 41 u. 42 Tab. II dieser Arbeit und ihre Erklärung). In einem Falle, wie der vorliegende, bleibt nun aber die weitere Ausbildung der Krystalllinse nach der Entstehung der hintern Scheibe stehen, es legt sich kein Linsenbildungsstoff auf die vordere Fläche jener auf, es bleibt also die vordere Fläche der hintern Linsenscheibe sichtbar. Die vorhandene hintere Krystalllinsenscheibe (Figg. 42 und 43) wächst nun zwar mit dem Gesammtwachsthum des Auges, aber sie wächst nur fort in ihrer unvollkommnen halben Bildungsweise, wenn diese auch eine bedeutende Grösse erreicht (Fig. 38. *a. b*). Die hintere Seite der vorhandenen Linsenscheibe wölbt sich beim Wachsthum sehr, und so entsteht dann eine ziemlich grosse beutelförmig gestaltete Krystalllinse. Eine solche fötale hintere Linsenscheibe ist aber nicht durchsichtig, sie wird cataractös, wie wir es in den erzählten Fällen gesehen haben. Sie beharrt in ihrer tiefern und bisweilen auch schiefen Lage, was mit der beschränkten Ausbildung des Glaskörpers in Verbindung steht.

Diese wiederholt von mir im Thierauge aufgefundenen anatomischen Ergebnisse einer Bildungshemmung der Linse, mit welcher dem Bildungstermin des Auges entsprechende fötale Zustände des Glaskörpers und der Netzhaut verbunden waren, erinnerten mich an Fälle angeborner Blindheit, die ich an Kindern beobachtet, und die ich mir zur Zeit ihres Vorkommens nicht zu erklären vermocht hatte, die aber meine ganze Aufmerksamkeit erregt hatten und wach erhielten. Die einzelnen Beobachtungen hatte ich genau notirt, sie waren sämmtlich in meiner Praxis oder in dem Dresdner Blindeninstitute nach und nach im Verlaufe mehrerer Jahrzehnde gemacht worden; sie scheinen sehr selten zu sein, und bei allen war gänzliche Blindheit vorhanden (Fig. 45 giebt die Abbildung eines so Blindgebornen). Letztere kann nicht auf Rechnung der Hemiphakie kommen, sondern auf die mit dieser verbundenen Fötalzustände des Glaskörpers und der Netzhaut, die zur Lichtempfindung nicht genug ausgebildet war. Auf dem Abendberge in Dr. Guggenbühl's Anstalt sah ich im August 1855 an einem kleinen idiotischen dyscephalen Sarden abermals eine ähnliche Augenmissbildung auf der rechten Seite, die namentlich durch die dreieckige Zeichnung der vordern Fläche des in der Tiefe des Auges schräg liegenden

Körpers (Figg. 35. 37. 38 *a. b*) meine Aufmerksamkeit von Neuem erregte. Ich stellte die Ergebnisse meiner Beobachtungen über *Hemiphakia congenita* zusammen, und sie gaben folgendes Bild. Alle Fälle hatten eine von der gewöhnlichen Form abweichende Kopfbildung. Es waren alle fötale Spitzköpfe, aber jeder war anders (Fig. 45). (Meine klinischen Darstellungen der Krankheiten und Bildungsfehler des Auges Bd. III. Tab. XX.) Bei allen war Nystagmus vorhanden, der mit drehenden Bewegungen des Kopfes oder mit Drehen des Körpers, mit Zappeln der Hände, mit einem krankhaften Cachinnus mehr oder weniger wechselte. In einem Falle war ein Schrägstand der Augenhöhlen auf beiden Seiten zugegen, in einem andern ein Klumpfuss. Die Untersuchung der Augen war bei allen des heftigen Nystagmus wegen sehr schwer, alle waren für ihr Alter mehr oder weniger psychisch nicht normal beschaffen, sie waren halsstarrig, eigenwillig, wohl auch mehr oder weniger schwach oder in den Sphincteren der Blase und des Rectums gelähmt. Die Augen lagen bei allen tief in den an ihren obern Rändern sehr hervorragenden *Orbitis* (Fig. 45), erstere waren nie gleichmässig gross auf beiden Seiten beschaffen; die Hemiphakie war immer nur einseitig vorhanden, man sah dann tief im Auge einen runden Körper liegen von heller weisser Farbe, auf der vordern Fläche concav und mit der oben erwähnten eigenthümlichen triangulären Figur (Figg. 35. 37) versehen. Der kleine *Bulbus* zeigte meistens eine durchsichtige aber nicht ganz runde *Cornea*, hinter der die schmale schwer zu erkennende *Iris* lag. Der Grund des Auges war unsicher zu beurtheilen; er erschien gleichförmig undurchsichtig und weisslich. (Die Fälle sah ich alle vor der Erfindung des Augenspiegels.) In der Mitte des Augengrundes lag die weisse globose Figur, die dreigezeichnete Linse. Das andere Auge war meistens mikrokeratisch oder hatte angeborne Trübungen der Hornhaut und war kümmerlich ausgebildet, also mikrophthalmisch.

Ich habe bis jetzt keine Gelegenheit gehabt, einen Fall der Art beim Menschen anatomisch zu untersuchen. Das Vorkommen der *Hemiphakia congenita*, die nach den oben gegebenen Darstellungen an Thieraugen anatomisch erwiesen ist, harrt im Menschenauge noch ihrer anatomischen Bestätigung, nachdem

ihr Vorkommen daselbst mehrfach beobachtet ist. Die *Hemiphakia congenita* am Thierauge, oder die Art des angebornen grauen Staars, die ihre Entstehung der verkümmerten Bildung der Krystalllinse, an der nur die hintere Scheibe vorhanden ist, verdankt, steht aber nicht isolirt da. Es haben mich meine genetischen Untersuchungen über das Linsensystem im Auge des Kalbes- und Lammesfötus noch andere Linsenmissbildungen wahrnehmen lassen, von denen ich nur ein Beispiel mittheile, das als ein Typus weiterer Fälle der Art angesehen werden kann, der nemlich, wo sich auf die hintere Linsenscheibe in verkümmerter Weise die vordere Scheibe aufsetzt. In einem solchen Falle (Fig. 39), den ich in dem linken Auge eines Kalbsfötalauges, das ziemlich ausgetragen war, beobachtet habe, ist die vordere Scheibe verkümmert, verschoben, und der ganze Linsenkörper hat ein verkrüppeltes Aussehen. Die hintere Scheibe lag dicht an der sehr dünnen mit der dicken Fötalretina innigst verbundenen *Hyaloidea*, und in dieser verzweigte sich die ziemlich dicke *Arteria centralis*, die schwanzartig an der hintern Seite hing (Fig. 39 *a*). Angeborne Abweichungen in der Ausbildung der Fötallinse nach andrer Art, vorzüglich solche, die in den Seitentheilen der Krystallinse ihren Sitz haben, kommen auch vor. Sie sind alle der Beachtung werth und gehören in das Gebiet der angebornen *Cataracta*, deren Entstehung innigst mit der Entwicklungsgeschichte des Linsensystems zusammenhängt. Diese Arten der angebornen Cataracte dürften aber fast immer mit Abnormitäten des Glaskörpers und der *Retina* verbunden sein, und lassen sich nur mit Hülfe der Entwicklungsgeschichte des Auges genauer erkennen und gründlich bestimmen. Wir stehen aber zur Zeit erst am Anfang der Untersuchungen über die *Hemiphakia congenita*. Es ist erst ihre Existenz gefunden, ihre weiteren Schicksale sind noch unbekannt. Bei fortzusetzenden Forschungen über diesen Bildungsfehler wird eine grössere Reihe von eigenthümlichen Halbbildungen innerhalb der Organisation des Linsen- und Glaskörpers und der Netzhaut, getrennt oder vereint, zu Tage gefördert werden. Es wird sich bei dem Studium desselben aber auch darum handeln, nicht bloss die angebornen Linsenkörpermissbildungen genauer zu erforschen und festzustellen, sondern das gegenseitige pathologische Verhalten der Linse und des Glaskör-

pers und der Netzhaut in solchen Fällen zu ergründen, denn darin beruht bei dem jedesmaligen Vorkommen dieser Missbildung die Lösung der Frage, ob die *Hemiphakia congenita* eine heilbare oder unheilbare angeborne Augenkrankheit ist, d. h. ob die Hemiphakie allein vorhanden ist, ob sich das Stehenbleiben des Wachsthums auf die Linse beschränkte, oder ob eine ähnliche Bildungshemmung gleichzeitig im Glaskörper und in der Netzhaut vorhanden ist. Ausser andern Erscheinungen wird in solchen Fällen namentlich die Feststellung der höhern oder tiefern Lage der verdunkelten Halblinse von Wichtigkeit sein; die höhere Lage derselben in der vordern Hälfte des *Bulbus* deutet auf eine vorgeschrittene Entwicklung des Volumens des *Corpus vitreum*, und diese involvirt eine gleiche Ausbildung der Netzhaut sowohl in der Form als in den histologischen Elementen, während die tiefere und gleichzeitig schiefe Lage der Halblinse die Folge eines sehr fötalen Zustandes des Glaskörpers und der Netzhaut ist, in dem Retardationen in der Schliessungsweise des Hyaloideakanals und in der Ausglättung der fötalen Netzhautfalten zu vermuthen sind (Entwickl. des Auges Tafel 5. 6. 7 und die Erklärung dazu).

Erklärung der Abbildungen.

(Fig. 1—45 auf zwei Tafeln.)

Tafel IV.

(Fig. 1—24.)

Fig. 1—4. Genau nach der Natur mit dem Zirkel in der Hand gezeichnete Abbildungen des linken acyclischen Auges von verschiedenen Seiten gesehen.

Fig. 1. Dasselbe in natürlicher Orbitallage von oben gesehen.

Fig. 2. Dasselbe nach rechts umgekehrt gezeichnet.

Fig. 3. Seitliche Ansicht von rechts, das Auge steht auf der *Cornea*, man sieht das starke nach innen gebogene *Sclerocolobom* und wie in allen bisherigen Figuren so auch in dieser die abnorme Art der Insertion des optischen Nerven und seines sehr breiten *Neurilem's*.

Fig. 4. Dasselbe Auge, von vorn gesehen, wie es in der *Orbita* liegt; *Cornea* und *Iris* erscheinen klein und länglich, die Pupille ist rund. Um die *Cornea* die durchschnittene *Conjunctiva bulbi*.

- 5. Das rechte acyclische Auge in normaler Orbitallage von oben gesehen. Der *Nervus opticus* wurde sehr tief in der *Orbita* durchschnitten. Er ist proportionell sehr dick.
- 6. Dasselbe Auge von der Seite gesehen. Es ist auf die *Cornea* gestellt gezeichnet. Man sieht eine Andeutung des Sclerocolobom's unter dem in die Höhe gestellten *Nervus opticus* gegen die *Cornea* hin. Vor der *Cornea* ist der Rand der durchschnittenen *Conjunctiva bulbi* sichtbar.
- 7. Vordere Ansicht desselben Auges, wie es in der *Orbita* liegt; das Auge hat die grösste Aehnlichkeit in dieser Ansicht mit dem linken Auge in Fig. 4 dargestellt. Auch hier erscheinen *Cornea* und *Iris* länglich, die Pupille ist rund. Man sieht den Rand der durchschnittenen *Conjunctiva bulbi*.
- 8—9. Zwei verschiedene An- und Einsichten in und auf das hintere Segment des in der *Sclera* und *Choroidea* in der Richtung des Aequators durchschnittenen linken acyclischen Auges.

Fig. 8. Man sieht in der Cavität des hintern Segmentes die innere Fläche der *Choroidea*, nach vorn die Netzhaut, in der sich viele dicke Verästelungen befinden, die sich abwärts in einen Strang vereinigen, in die obliterirte und verdickte *Arteria centralis*. Es ist eine Höle zwischen Netzhaut und *Choroidea* vorhanden, in der sich eine seröse Feuchtigkeit befand (*Hydrops choroidealis*).

Fig. 9. Diese Abbildung gewährt eine tiefere Einsicht in dasselbe hintere Segment von der entgegengesetzten Seite. Man sieht in der Richtung nach aussen auf der inneren Fläche der *Choroidea* eine sehr kleine Oeffnung, das *Foramen choroideae opticum* (*Micropyle choroideae optica*). Es hatte in ihm die *Arteria centralis* gesessen, die an der Stelle, wo sie eine kleine Biegung macht, dort inserirt war, und sich dann später gelöst hat; sie war an dieser Insertionsstelle atrophirt, hatte keinen Zusammenhang mehr mit dem *Nervus opticus* gehabt, und war an der genannten Insertions- und Atrophirungsstelle in ebenfalls obliterirte Lateraläste übergegangen. Die *Arteria centralis* mit sammt ihren impermeabel gewordenen Verzweigungen ist verdickt.

Fig. 10. Ein durch ein einfaches Mikroskop vergrössertes Stück der *Arteria centralis*. Man sieht an den Stellen des Durchschnittes kein Lumen, es ist verschwunden, die Arterie selbst ist in den Wänden zusammengedrückt, abgeplattet, auf der Oberfläche sind lange Falten sichtbar, das ganze Gefäss ist eingeschrumpft.

- 11, 12. Der Glaskörper des linken Auges. Fig. 11 giebt die hintere, Fig. 12 die vordere Ansicht. Er ist auf der hintern Seite sehr eingebogen, faltenreich, ganz fötal; er ist sehr klein für die Grösse des Auges. Die *Hyaloidea* ist verdickt. Die vordere Ansicht des Glaskörpers erscheint in Fig. 12, sie zeigt die kleine Linse und die etwas am Rand verdickte *Corona ciliaris*.

- 13, 14 zeigen die von der innern und vordern Fläche des vordern Segmentes des *Bulbus*, also von der *Selero-Cornea*-Verbindung Fig. 14 abgezogene *Iris* sammt äusserer Fläche der *Choroidea*.

Fig. 13. Es fehlt an dieser, also an ihrer Verbindungsstelle mit der *Iris*, der *Tensor choroideae*. Die *Iris* erscheint jetzt mehr rund, als in den früheren Abbildungen (Figg. 4 u. 7), sie ist glatt und ohne *Ligamentum pectinatum*. Auf der innern Fläche der *Cornea* (Fig. 14) lagert die *Deseemet*'sche Haut, die aber dicht vor dem Cornealrande fötal endigt, sich nicht theilt, wie es sein sollte, und deshalb sich auch nicht zur *Selera* und zur *Iris* begeben kann, und weshalb auch kein *Sinus venosus* und kein *Ligamentum pectinatum* gebildet ist. (Vergl. Entwickl. des Auges Tab. 9 und die Erklärung zu dieser Tafel.)

- 15—20. Von diesen Figuren sind 15, 16, 17, 18 durch die Lupe vergrössert ge-

zeichnet. Figg. 19, 20 zeigen in natürlicher Grösse die äussere Form des in zwei Längenhälften zerschnittenen hintern Segmentes des linken acyclischen Auges. Fig. 19 ist die natürliche Grösse der vergrösserten Fig. 18, und Fig. 20 die natürliche Grösse der vergrössert gezeichneten Fig. 17.

Fig. 15, 16, 17, 18, 19, 20 zeigen Längendurchschnitte der beiden Segmente des linken acyclischen Auges, durch die Lupe vergrössert gezeichnet oder in normaler Grösse Figg. 19 u. 20.

Fig. 15, 16. Man sieht in Figg. 15 u. 16 die Durchschnittsflächen der sehr dünnen, flachen *Cornea*, die auf ihrem Scheidepunkte von der *Sclera* keinen innern Vorsprung hat, und der die ungetheilte d. h. in ihrer Entwicklung stehen gebliebene fötale Endigung der noch discusartigen *Descemet*'schen Haut zeigt. Es ist dort auch kein *Sinus venosus* zu sehen, der sich in dieser Zeit fötaler Entwicklung der *Descemet*'schen Haut nicht bilden konnte. Die *Cornea* selbst ist in ihrer eigentlichen Substanz, als *Cornea propria*, sehr dünn. Die innere Fläche der *Sclera* ist nach oben gegen die *Cornea* hin auf beiden Augen sehr glatt. Dies ist nach dem Grunde des Auges hin Fig. 17 und Fig. 18 weniger der Fall. Dort sieht man an vielen Stellen Einbiegungen der inneren Membranfläche auf sich und auch Rinnen, das sind die Stellen der jetzt zusammengefallenen *Foramina sclerae perforantia* für die Nerven und Arterien. Die zuckerhutartige Ausbiegung der *Sclera* im *Fundus* erscheint auf dem vorliegenden Durchschnitte bei weitem kleiner als am unversehrten Auge (Fig. 1), und es ist auffallend, wie die sehr dünne *Sclera* auf dem Vereinigungspunkte mit der Scheide des *Nervus opticus* sich zuspitzt.

In Fig. 18 sieht man den Durchschnitt der schräg gegen die *Sclera* hintretenden fibrösen äussern Scheide des *Nervus opticus* (*a*). In *e. d.* erscheint die sehr abstehende äussere Nervenscheide auf ihrem Durchschnitte; der *Nervus opticus* selbst ist in seinem Kopfende mehr spitz als rund, und auf dem linken Segment des Vereinigungspunktes desselben mit der hinteren Fläche der *Retina* befindet sich eine knopfartige Erhabenheit der Netzhaut, da wo diese sich in Falten mit den optischen Nervenfasern vereinigt (*Tuberculum retinae*). Die zweite Hälfte dieser durchschnittenen knopfartigen Erhabenheit liegt in der andern Hälfte Fig. 17, und ist zwischen *e. f.* sichtbar; auch hier ist die *Sclera* sehr dünn, die Insertion des Sehnerven sehr schräg, und der Abstand der äussern Nervenscheide von dem *Nervus opticus h* namentlich gegen die *Sclera* hin bedeutend (*Diastasis congenita neurilematis nervi optici*). Figg. 19 u. 20 natürliche Grösse von Figg. 17 u. 18.

Fig. 21. Innere Ansicht der vom linken Auge abpräparirten *Tenon*'schen (?) Kapsel. Man sieht in die Höle derselben, wo das Auge gelegen hat, hinein, gewahrt

also ihre innere Fläche. Die Oeffnung *a* ist der Platz für den hintern Theil des *Bulbus* und den *Nervus opticus* gewesen, *bbbb* bezeichnen den vordern Rand der *Tenon*'schen (?) Kapsel, wo sie mit den vordern Insertionsstellen der Augenmuskeln in Verbindung gestanden hatte.

Fig. 22. Vordere Ansicht der aus der Scleral- und Cornealverbindung gelösten und herausgenommenen *Choroidea* sammt *Iris*. Man sieht, wie in dem andern Auge, die äussere Fläche der *Choroidea* sehr glatt; sie zeigt bei ihrem Uebergange in die *Iris* anstatt eines Tensors, eine blosse Rinne. Ersterer fehlt gänzlich. Auf der glatten vorderen Irisfläche ist kein *Ligamentum pectinatum* zu sehen und keine der ausgebildeten vordern Irisfläche eigenthümliche Faserzeichnung; die *Zinn*'sche Haut fehlte in diesem Falle. Die Pupille ist rund, aber kleiner als gewöhnlich.

- 23 *a*. 23 *b*. Einsicht in das hintere Scleralsegment des rechten Auges. Der Glaskörper (Fig. 24) ist daraus entfernt. Man gewahrt die innere Fläche der dicken, faltigen, fötal gebliebenen *Retina*, und sieht aus deren Mitte, wo kein blinder Fleck und keine Gefässverzweigung wahrzunehmen ist, die *Arteria centralis* als einen einzelnen steif in die Höhe gehenden Gefässstamm hervortreten. Oben hat das Gefäss einen kleinen Knopf. Die Netzhaut liess sich schichtenweise entfernen und zeigte in der Mitte (Fig. 23 *b*) eine sattelförmige Erhabenheit durch alle Schichten, deren letzte, auf der *Choroidea* ruhend, dort die Decke einer kleinen Höhle bildete. Auf der *Choroidea* war keine Spur einer früheren fötalen Spalte zu gewahren, dagegen in der *Sclera* (Fig. 6).
- 24. Der kleine fast fötal gebliebene Glaskörper aus dem rechten Auge. Man sieht nach unten einen Theil des *Coloboms* desselben, dann die sehr kleine Linsenscheibe, nach oben mit einer am Rande dicken und degenerirten *Corona ciliaris*.

Tafel V.

(Fig. 25 — 45.)

In der Fig. 25 ist von dem Glaskörper (Fig. 24) die Linse aus der *Fossa hyaloidea* aufgehoben, mit der sie theilweis noch durch eine grosse Menge feiner pathologisch gebildeter Fäden zusammenhängt. Die sehr kleine Krystalllinsenscheibe ist in ihrem Verhältniss zum Glaskörper wie ein Dosendeckel, der zuklappt, wenn sie nicht in die Höhe gehalten wird. Die *Corona ciliaris* ist in allen ihren Theilen eingeschrumpft und verdickt. Der Glaskörper war, wie der im linken Auge, vielfach auf der hintern Seite gefaltet, und fötal hinsichtlich seiner Form und Ausbildung.

Fig. 26 zeigt die Linse sammt Glaskörper aus dem linken Auge, die wie die aus dem rechten, Fig. 25, von dem Glaskörper abgezogen, und in die Höhe gehoben, gezeichnet ist. Auch hier zeigen sich filamentöse Ausschwitzungen ringsum an dem Linsenrand, die zur *Fossa hyaloidea* gehen. Beide verdunkelte Linsenscheiben haben grosse Aehnlichkeit mit einander.

- 27. Ein Stück von der *Choroidea* aus dem rechten Auge sammt der Schicht des extravasirten, jetzt getrockneten Blutes auf ihr. Man sieht die rauhe äussere Seite der Lage des jetzt trocknen Blutextravasates, die gegen die Netzhaut hin gelegen hatte; oben sieht man auf der Schnittfläche des Extravasates die Dicke desselben.
- 28 giebt eine Abbildung der durch die mikroskopische Untersuchung sichtbaren Einzeltheile des extravasirten, jetzt trocknen Blutes auf der *Choroidea*.
- 29. Einblick auf das hintere Segment des rechten Auges, nachdem Netzhaut und *Choroidea* aus demselben entfernt sind, so dass man die innere Fläche der sehr dünnen *Sclera* sieht. Das Präparat liegt auf einem schwarzen Grunde, wodurch dasselbe eine dunkle Färbung zeigt, indem das Schwarze des Grundes durch die dünne *Sclera* zu sehen ist. Die weissen Stellen sind die Stelle der *Micropyle optica sclerae*, die rund und klein ist, und dann die rapheartige Stelle des frühern fötalen Scleralspaltes (*Sclerocoloboma*).
- 30 stellt ein ohngefähr sechsmonatliches menschliches injicirtes Fötalauge dar, von dem der grösste Theil der *Sclera* und die *Cornea* entfernt wurden, und an dem man die äussere Fläche der *Choroidea* und die *Iris* sieht. Die Stelle, wo der *Tensor choroideae* sich bilden will, ist wie durch einen dünnen Schleier angedeutet, aber das Organ ist noch nicht ausgebildet.
- 31. Durchschnitt eines menschlichen Fötalauges aus dem siebenten Monat, das in Chromsäure gelegen hat und von dem die *Cornea* entfernt ist. Man sieht eine erhabene Retinalfalte im Durchschnitte, die wie ein *Pecten* des Vogelbulbus schräg im Auge steht, und auf der der Glaskörper reitend liegt. Diese Retinalfalte ist ein fötaler Rest der früheren sehr faltigen Fötalnetzhaut, die vereinzelt in dieser Höhe und Ausbreitung sehr selten vorkommt.
- 32. Innere durch die Lupe vergrössert gezeichnete Ansicht des vorderen Segmentes eines menschlichen Fötalauges aus dem achten Monat. Das Auge ward hinter der *Cornea* durch einen Querschnitt durch die *Sclera* und *Choroidea* in zwei Segmente getrennt. Es ist aus dem vordern Segment die Linse sammt Glaskörper entfernt worden, man sieht einen Theil der inneren Fläche der *Choroidea* und die sehr kleinen, kurzen, dürftigen Ciliarfortsätze, die zwar vereinigt sind, aber keinen runden, sondern einen mehr eckigen Ciliarkörper bilden. Es ist dieses Organ noch ganz fötal. Von einer Irisbildung ist keine

Spur vorhanden. Die normal geformte Linse lag in dem Ciliarkörper dicht an der Hornhaut, und zeigte auf der vordern Fläche noch einige Bildungslücken betreffs der zum vordern Pol gehenden Linsenfaserschichten. Der Glaskörper war rund, die *Corona ciliaris* aber nicht ganz ausgebildet. Die Nebenfigur zeigt die natürliche Grösse des Präparates.

Fig. 33. Durch die Lupe vergrössert gezeichnete Einsicht auf die innere Seite des vorderen Segmentes eines irislosen Kalbsauges, in dem sich ein birnförmig gestaltetes *Corpus ciliare* mit Andeutung eines *Coloboma corporis ciliaris* vorfand. Man sieht die durchschnittene *Sclera*, einen Theil der inneren Fläche der *Choroidea*, das birnförmig gestaltete *Corpus ciliare*, das nach unten in eine Raphe übergeht und dessen einzelne Ciliarfortsätze nach oben weiter auseinanderstehen, als an den Seiten, und nach unten, wo sie am gedrängtesten sind. An der Stelle der Raphe unter der *Choroidea* zeigte die *Sclera* eine dünne Colobomstelle, die nach aussen hervortrat und dort eine kleine Ausbuchtung bildete, den Rest der fötalen Scleralspalte (*a*).

- 34. Diese Figur zeigt den aus dem vorderen Segment genommenen Glaskörper desselben Kalbsauges, durch die Lupe vergrössert gezeichnet, sammt Linse von der vorderen Seite. Man sieht die runde Linse, die *Corona ciliaris*, die nach oben und an den Seiten normal gestaltet ist, nach unten aber von dem Linsenkapselrand colobomatös absteht und dann in eine Raphe des Glaskörpers übergeht, die sich an der Seite spurlos verliert. Nach hinten ist der Glaskörper gewölbt und ganz glatt. Die abnorme Gestaltung der *Corona ciliaris* entspricht derselben abnormen Form im *Corpus ciliare* desselben Auges, wie sie in der vorhergehenden Figur (Fig. 33) abgebildet ist.

- 35. Vordere Ansicht eines fast ausgetragenen fötalen Kalbsauges, an dem sich eine *Iris uvularia*, d. h. eine *Iris* befindet, die das Ansehen einer *Uvula* hat. Es ist mit ihr die Art der Linsenverdunklung verbunden, die ich *Hemiphakia congenita* nenne; man sieht sie hinter der abnorm gestalteten Pupille. Sie stellt sich als eine runde flache Scheibe dar, die auf ihrer vordern Fläche eine triangulare Zeichnung trägt.

- 36 giebt das durch die Lupe sehr vergrösserte Bild eines menschlichen Fötalauges in vorderer Ansicht. Man sieht die sich bildende *Iris* in ihrem ersten Anfange. Der Irisrand ist nicht gleichmässig breit; der obere Rand der *Iris* hat eine grössere Ausbreitung als der untere, der sehr schmal ist. Man sieht eine Pupillarmembran, wahrscheinlich die *Membrana irido-pupillaris* (vergl. meine Entwicklungsgeschichte des menschlichen Auges). Links nach oben ist der Umriss des Präparates in natürlicher Grösse.

- 37. Vordere Ansicht eines fötalen Kalbsauges mit einer sehr dürftigen Irisbildung

und einer *Hemiphakia* behaftet. Der Irisring ist nicht gleichmässig breit, hinter ihm liegt, wie man durch die nicht ganz runde Pupille sehen kann, die verdunkelte hintere halbe Krystalllinsenscheibe mit der fötalen dreieckigen Zeichnung auf der Vorderfläche.

Fig. 38 *a*. Die sehr vergrössert durch die Lupe gezeichnete cataractöse Halblinse (*Hemiphakia congenita*) aus dem Kalbsauge (Fig. 37). Es ist nur die hintere Scheibe der Linse gebildet, diese ist gewachsen und hat sich in ihrer hintern Seite beutelförmig aber spitz ausgedehnt, während die vordere Linsenscheibe sich nicht gebildet hat. Man sieht auf der vorderen Fläche die dreigetheilte Lagerung der Linsenfasern; dieselbe ist concav, nicht plan.

- 38 *b*. Die cataractöse Halblinse aus dem Kalbsauge (Fig. 35) vergrössert gezeichnet; sie ist ebenfalls nach hinten beutelförmig, gross, aber ohne Spitze.

- 39. Eine durch die Lupe vielfach vergrössert gezeichnete, abnorm gebildete Fötallinse aus einem Lammsauge (die natürliche Grösse der Linse ist links in der Nebenfigur angegeben). Man sieht an ihr, dass die hintere Scheibe vollkommen ausgebildet ist, es liegt an der hintern Kapselwand die Glashaut mit der *Arteria centralis*, die ziemlich tief auf der Glashaut sich inserirt hat. Die vordere Linsenscheibe ist kleiner als die hintere Linsenscheibe, dadurch hat die ganze Linse eine verkümmerte Form erhalten. Diese Art angeborner krankhafter Linsenbildung macht den Uebergang von der *Hemiphakia* zu andern Linsenmissgestaltungen, welche in die Klasse des angebornen grauen Staares gehören.

- 40. Durch eine starke Lupe vergrössert gezeichnete Ansicht eines Hühnerauges aus den ersten Tagen der Bebrütung, in welchem sich die primitive Grundlagerung von Linsenfasern in der sich bildenden hintern Linsenscheibe vorfindet. Dieselbe ist dreitheilig gestaltet; es haben sich die aus Linsenzellen gebildeten Linsenfasern in drei Gruppen gelagert; diese Ansicht stellt die hintere Linsenscheibe von vorn gesehen dar, erst später bildet auf ihr sich die vordere Linsenscheibe durch Ablagerung von Linsenfasern in derselben Gruppirung. *aa* Der untere Theil des Auges mit dem Augenfötalspalt in der allgemeinen Augenumhüllungshaut. *bb* Der allgemeine Augenfötalspalt, der sich unter der *Cornea* in der *Sclera* zu schliessen begonnen hat. *cc* Bildung der *Cornea* aus der allgemeinen Augenumhüllungshaut durch Einfalzung; man sieht deshalb zwei Kreislinien, die durch die Faltung der allgemeinen Umhüllungshaut entstanden sind und neben einander liegen. *dd* Linsenkapselmembran durch Lamellirung entstanden. Man sieht unter ihr die dreigetheilte Primitivform, in der die hintere Scheibe des Linsenkörpers zunächst entsteht.

- 41—44. Diese vier Figuren sind schematische Zeichnungen, die in Umrissen das Wachsthum des Krystalllinsenkörpers erläutern.

Fig. 41—42. Seitliche Umrisse die hintere Krystalllinsenscheibe, schematisch gezeichnet, vorstellend. Sie haben nach hinten zu in der Mitte eine Einbiegung und sind nach vorn zu convex gestaltet.

Fig. 43 zeigt den Krystalllinsenkörper von der Seite betrachtet; er hat links, da wo die vordere Scheibe sich auf die hintere auflegt, eine Rinne, die dadurch entstanden ist, dass beide Linsenscheiben sich nicht innig berühren.

Fig. 44 zeigt eine complete Linse, an der die vordere und hintere Linsenscheibe sich innig und normal nach allen Seiten vereinigt haben.

Fig. 45 giebt die Seitenansicht des Kopfes eines zwölfjährigen Mädchens, das im Dresdner Blindenerziehungshause lebte. Sie war blind geboren, hatte einen fötalen Kopf (Spitzkopf), links in dem tiefliegenden Auge eine *Hemiphakie* und rechts ein *Microphthalmos* mit angeborner Trübheit der *Cornea*. Sie hatte, wie hier im Bilde, den Kopf immerfort gesenkt, drehte sich, wenn sie allein war, auf einem Fusse im Kreise herum, und wenn dieses nicht geschah, machte sie Drehungen mit dem Kopf, lachte krampfhaft, rieb und kniff sich die Hände, litt öfters an *Incontinentia urinae*, kurz sie war das Original zu der oben gegebenen Beschreibung der angebornen *Hemiphakia congenita* mit *Dyscephalie* verbunden.

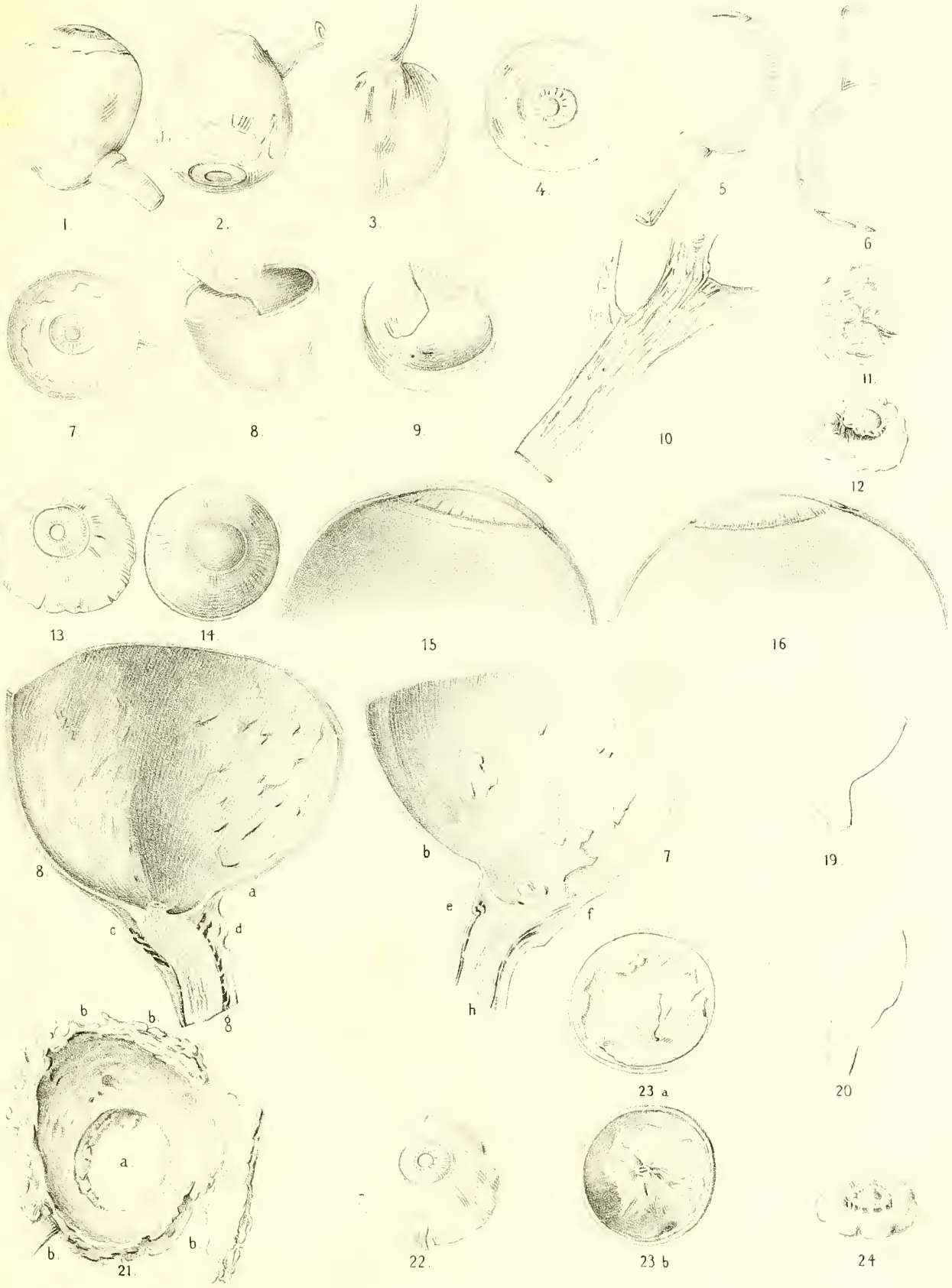

Krantz in Dresden gez.

Lith. Inst. d. K. L. G. Ac. d. N. v. Henry & Cohen i. Bonn

25.

26.


27

28

29

30.

31

32

33.


34

35

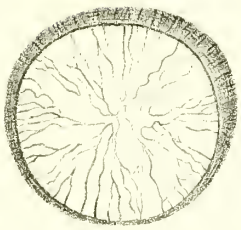
36.

37

38 a.

38 b

39

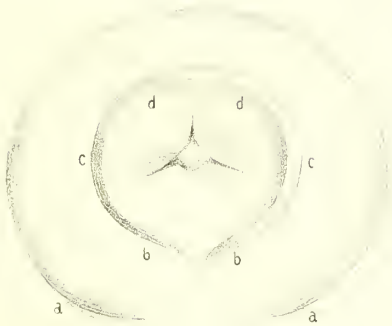

40


45

42


41

43


44

Krantz in Dresden gez

Lith Jnst d K L C Ac d N v Henry & Cohen i Bonn